

犬の歯科 X 線検査における二等分面法の 新たな入射角度決定法

小川祐生[†] 山木誠也 鐘ヶ江晋也 杉本大輝
八村寿恵 網本昭輝

山口県 開業 (アミカペットクリニック : 〒755-0023 宇部市恩田町 3-2-3)

(2018年3月26日受付・2018年7月2日受理)

要 約

今回、われわれは犬の歯科 X 線検査における二等分面法の新たな X 線入射角度決定法を考案した。この方法では、フィルム面の口腔外への延長線と撮影対象歯の歯軸で成す角を二等分する角度で X 線を照射する。この新しい方法と従来から用いられてきた基本的な方法、及び近年提案された別の方法の 3 つの方法を用いて、頭蓋及び模擬フィルムで作成したモデルにおける入射角度決定の検証を実施した。作業開始から入射角度決定までの時間を簡易性、得られた入射角度による画像長変化率を正確性、及びそのばらつきを精度の指標とし、それぞれの初回実施時の傾向及び習熟の関与について比較検証を行った。われわれの考案した方法は角度決定時間が最も短く、得られた角度は他法と同等で、ばらつきも少なかった。このことから初心者にも理解のしやすく応用しやすい方法と考えられた。

——キーワード：二等分面法、歯科 X 線検査、犬、入射角度。

-----日獣会誌 71, 713~718 (2018)

二等分面法とは、歯科 X 線検査において歯の長さを実際の画像長を等しく撮影する等長撮影法の一つである [1]。二等分面法の撮影では、歯軸、口腔内フィルム面、及び X 線の入射ラインで形成される三角形を二等辺三角形にするための正しい入射角度をその都度設定する必要がある。二等分面法の入射角度は、口腔内フィルム面と歯軸の二等分線（面）に垂直な角度（以下、「基本法」と仮称：図 1 ①）と定義されてきたが [2]、この方法はフィルム面と歯軸の二等分面を口腔内で仮想しなければならない [3]。また、フィルム面に対する垂線と歯軸に対する垂線の二等分線を口腔外で設定し、X 線を入射する方法が提案されているが（以下、「垂直法」と仮称：図 1 ②）(Dupont G, DeBowes LJ : Dental radiography; Technique and normal radiographic anatomy, 26th Veterinary Dental Forum Proceedings, 343-345 (2011))、その過程において垂線 2 本を仮想する必要がある。今回、従来の二等分面法の角度条件を再考し、フィルム面の口腔外への延長線（咬合型のフィルムの外側、あるいは下敷きやハンドルなど）と歯軸の二等分線を設定し、X 線を入射する方法（以下、「目視法」と仮称：図 1 ③）を考案し、

この方法を含めたそれぞれの方法の簡易性、正確性及び精度について検証を行った。

材料及び方法

被写体は中型中頭種の頭蓋を用いて、模擬フィルムを左側から口腔内に入れ、右上顎第 4 前臼歯の口蓋側基部と左上顎第 4 前臼歯の咬頭を通る角度に設置し、左第 4 前臼歯の撮影を行った（図 2）。

模擬フィルムについては、JIS 規格の寸法番号 4 (57×76mm) の咬合型のフィルム [4] を想定して、やや大きめに作成した湾曲性の少ない紙製プレートを 2 枚作製した。うち 1 枚に 25×30mm の四角形の穴を作成した。2 枚のプレートを重ねて接着し、四角形の溝のあるプレートを作成した。なお、溝はフィルムを頭蓋に固定した際に、左第 4 前臼歯の外側にくる位置に設置した。溝に合わせて 25×30×3mm の軟性ゴムを設置した。頭蓋と模擬フィルムは粘着テープを用いて固定した。この頭蓋モデルにおける歯軸と、口腔内のフィルム面の成す角度は、およそ 60°であった。

各試験において、被験者はそれぞれの方法で X 線入

[†] 連絡責任者：小川祐生 (アミカペットクリニック)

〒755-0023 宇部市恩田町 3-2-3 ☎0836-34-2861 FAX 0836-22-3341 E-mail : info@amicapet.co.jp

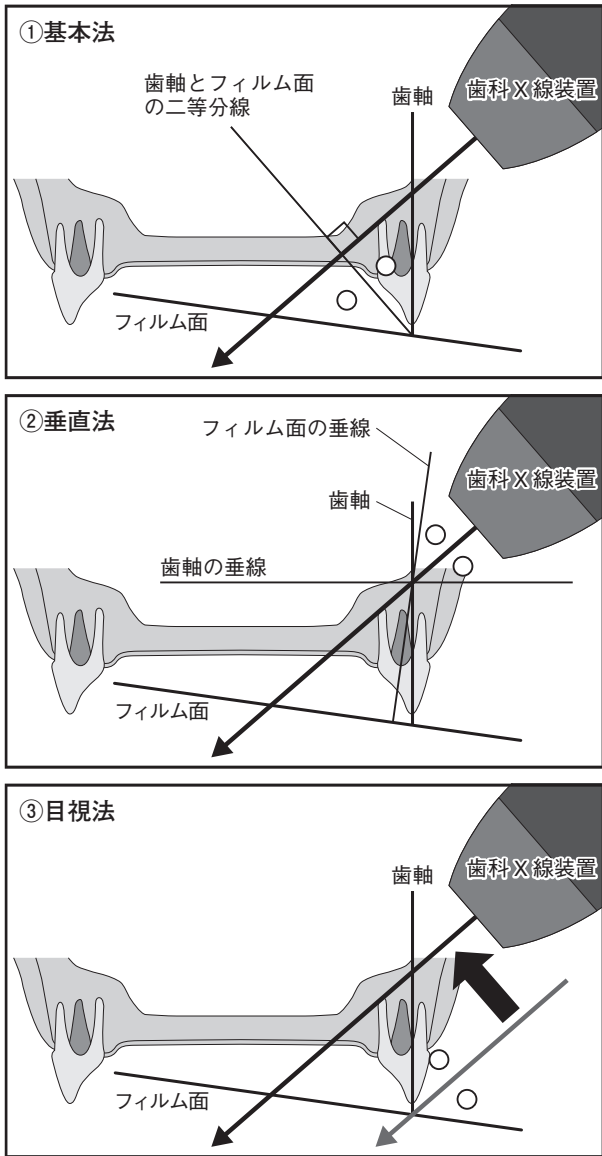


図1 二等分面法で X 線入射角度を決めるための 3 つの方法を示した模式図
 ①基本法：歯軸と口腔内のフィルム面の二等分線に対し垂直な角度で X 線を入射する。
 ②垂直法：歯軸の垂線とフィルム面の垂線の二等分線になる角度で X 線を入射する。
 ③目視法：歯軸とフィルム面の口腔外への延長線の二等分線になる角度で X 線を入射する。
 どの方法でも入射角度を決定したのち、照射野を移動する。

射角度を決定したのち、模擬フィルムに設置した軟性ゴムにインジケータとして針 (K ファイル) を刺入して、入射角度を示した。入射方向は、左第 4 前臼歯を中心とその前後の歯列に対して直交するような方向を指示した。刺入完了までの時間 (角度決定時間) と、インジケータとフィルム面で成す角度を測定した。歯軸とフィルム面の成す角度 $\theta 1$ と、実験で得られた入射角度 $\theta 2$ から、実際の歯の長さに対する画像長変化率 (%) = $100 \times$

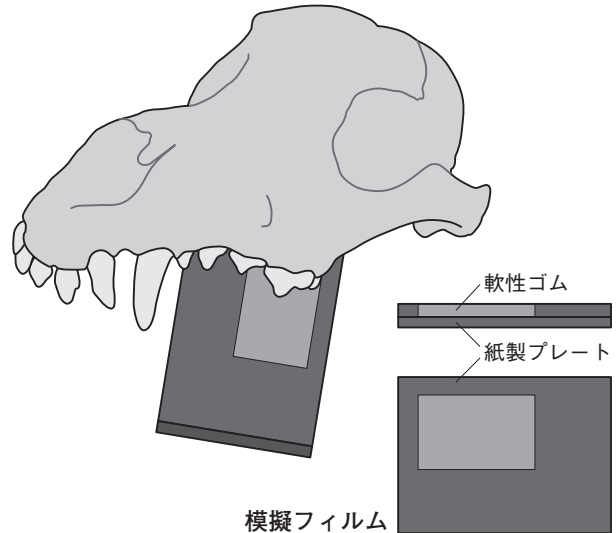


図2 実験に使用した頭蓋と模擬フィルムの模式図
 軟性ゴムを設置した紙製プレートを上第 4 前臼歯に設置したもの、軟性ゴムにインジケータを挿入し、X 線入射角度決定までの時間と得られた角度を測定する。

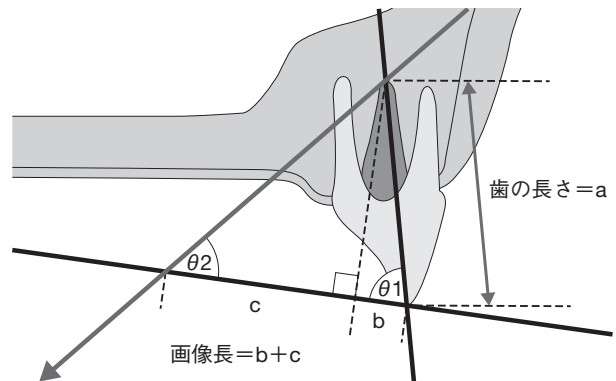


図3 画像長変化率の算出方法を示した模式図
 歯とフィルムのなす角 = $\theta 1$ 、X 線入射角度 = $\theta 2$ 、歯の長さ a から、 $b = a \cos \theta 1$ 、 $c = a \sin \theta 1 / \tan \theta 2$ 。よって画像長 = $a (\cos \theta 1 + \sin \theta 1 / \tan \theta 2)$ となる。本報告中では歯の長さ a にかかる係数 ($\cos \theta 1 + \sin \theta 1 / \tan \theta 2$) を百分率で示し画像長変化率とした。

($\cos \theta 1 + \sin \theta 1 / \tan \theta 2$) を算出した (図 3)。角度決定時間を簡易性、画像長変化率を正確性、またその変動係数 (ばらつき) (CV: 標準偏差 / 平均値) を精度の指標とし、以下の 2 つの試験にて評価した。

試験 A …医療関係者の男女 52 名が上記頭蓋モデルをもとに二等分面法の入射角度の決定を各 1 回ずつ行い、簡易性、正確性及び精度の検証を行った。

試験 B …本院に勤務する獣医師 4 名が 1 カ月間毎日測定を実施し、各被験者内の簡易性、正確性及び精度の検証を行った。また、習熟による変化を確認するために、測定実施回数により初期 (1 ~ 10 回)、中期 (11 ~ 20

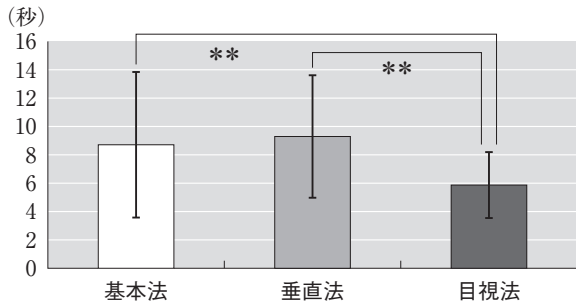


図4 試験A：簡易性を示す平均X線入射角度決定時間（平均値±標準偏差）の比較。 **：P<0.01

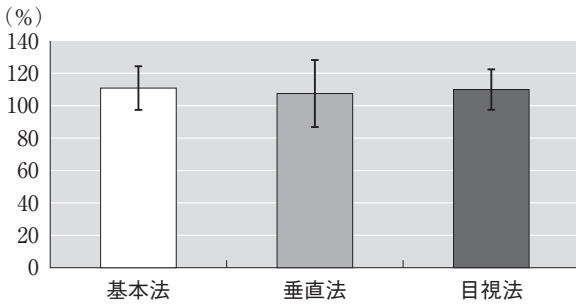


図5 試験A：正確性を示す平均画像長変化率（平均値±標準偏差）の比較。

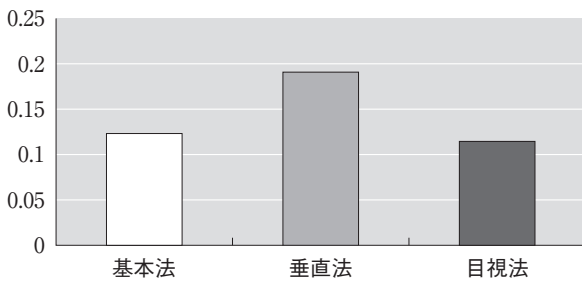


図6 試験A：精度を示す画像長変化率の変動係数（標準偏差/平均値）の比較。

回), 後期 (21~30回) の3群に分け, 群間比較を行った。

統計ソフトはExcelを使用した。有意差検定にはWelchのt検定で得られたP値に対してBonferroniの補正をかけたものを用い, $P < 0.05$ を有意差ありとした。

成 績

試験A：簡易性の指標である角度決定時間は目視法が他法と比較して有意に短かった ($P < 0.01$) (図4)。正確性の指標である画像長変化率はすべての方法で10%前後伸長したが, それぞれの方法間に有意差はなかった (図5)。精度の指標である画像長変化率の変動係数については基本法と目視法に大きな差はなかったが, 垂直法は変動係数が高く, 精度がやや低かった (図6)。

試験B：各被験者別の簡易性の検討では, 目視法の角

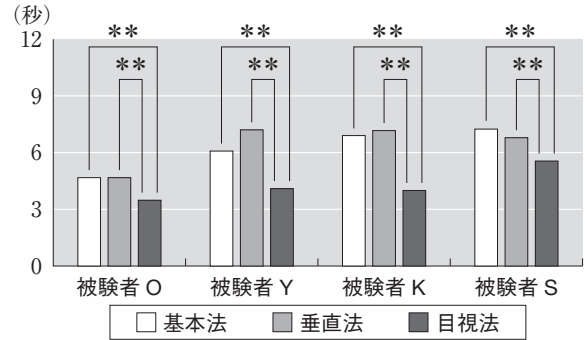


図7 試験B：簡易性を示す被験者別の試験期間中の平均角度決定時間（平均値±標準偏差）。 **：P<0.01

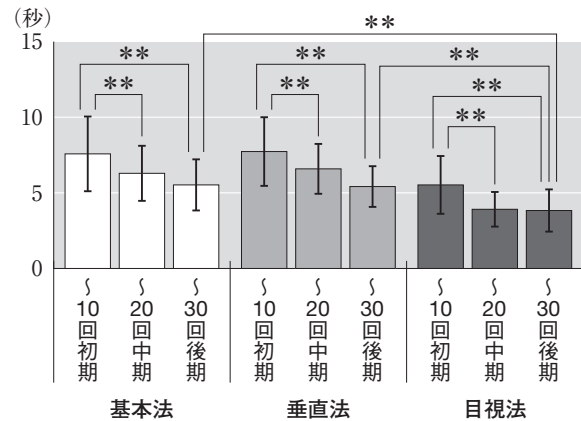


図8 試験B：習熟による簡易性の変化を示す各方法別の角度決定時間の推移と比較。 **：P<0.01

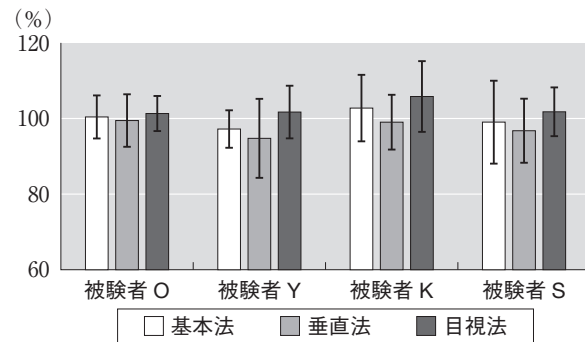


図9 試験B：正確性の傾向の差を示す各被験者別の平均画像長変化率（平均値±標準偏差）。

度決定時間がすべての被験者内で有意に短かった ($P < 0.01$) (図7)。すべての方法で, 実施回数の増加に伴い角度決定時間は緩やかに短縮し, 中期以降の角度決定時間は初期より有意に短縮したが ($P < 0.05$), 中期と後期には有意差がなかった (図8)。後期の角度決定時間の比較において, 目視法の角度決定時間が他法より有意に短かった ($P < 0.01$)。画像長変化率 (正確性) の平均がより100%に近い方法について, 各個人で一定した傾向は得られなかったものの, 画像長変化率はすべての被験者内で垂直法<基本法<目視法となった (図9)。全被

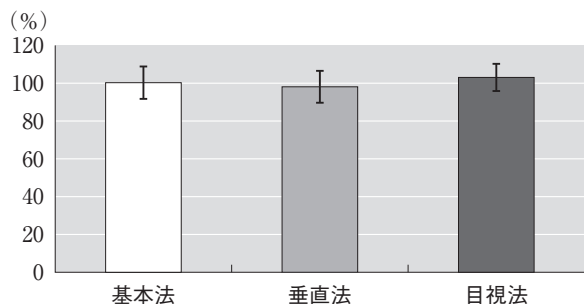


図 10 試験 B: 全体の正確性を示す全被験者の試験期間中の平均画像長変化率 (%) (平均値 ± 標準偏差)

験者の全試験結果の平均は基本法 $100.2 \pm 8.2\%$ 、垂直法 $97.7 \pm 8.5\%$ 、目視法 $102.8 \pm 7.1\%$ となり、入射角度の誤差の平均は $\pm 1.2 \sim 1.3^\circ$ であった (図 10)。画像長変化率の変動係数 (精度) も、実施回数の増加に伴い改善したが、初期～後期にかけて目視法の変動係数は良好に推移した (図 11)。

考 察

歯科 X 線検査は歯科疾患の診断や治療計画、拔牙や歯内療法などの術中の評価や経過観察においても、必要不可欠な検査である [1, 7, 8]。歯科 X 線検査には口内法と口外法がある。スクリーニング的に全体を把握する際には口外法を用いる場合があるが、口内法により得られる画像がより鮮鋭である [1]。歯科 X 線検査の撮影法のうち、実際の歯の長さや画像長を一致させる等長撮影法には平行法及び二等分面法がある [7]。最も鮮鋭度の高い X 線画像は、口内法による平行法で得られた画像である [8]。しかし、犬において歯軸と平行にフィルムを挿入できるのは下顎臼歯のみである。その他の歯については二等分面法で得られた画像が鮮鋭であり [8]、二等分面法は臨床において最も多用されている撮影法である。

しかし、歯科 X 線画像は撮影の際のフィルムの位置、X 線の入射方向及び入射角度などの条件が揃わなければ診断価値が低い不鮮明な画像となる。特に最も一般的な技術上の問題は X 線の入射角度が不正確なときに発生する [9]。これは、撮影ごとに二等分面 (線) を想定する際に、歯軸や口腔内に隠れたフィルム面などの正確な想定をするのが困難なことによる [1]。また、上顎第 4 前臼歯は歯冠破折や眼窩下瘻などの疾患を罹患しやすいため [10, 11]、特に詳細に評価したい部位である。しかしながら、上顎第 4 前臼歯は撮影に技術を要するため [12]、基本法や垂直法で十分に習熟した獣医師を除き、特に撮影に不慣れな獣医師にとっては、より簡便に撮影できる方法が望まれる。

二等分面法の角度決定を煩雑にする一つの要因として、フィルム面が被写体に隠れているためイメージしに

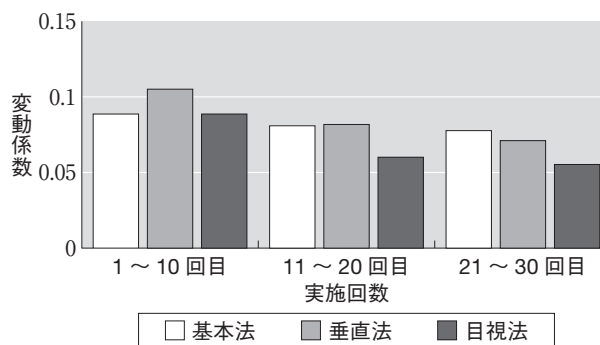


図 11 試験 B: 精度の推移を示す画像長変化率の変動係数の経時変化

くることが挙げられる。加えて、歯軸とフィルム面の二等分面 (線) は仮想のラインとして頭に留め、その仮想ラインから垂直な入射角度をさらに想定する必要があることも要因として考えられる [1]。また、仮想ラインは角度決定の終了に伴い考慮しなくなるために、頭蓋の外部から可視化した角度の確認は困難である。

近年、別の入射角度決定法として、フィルム面の垂線と歯軸の垂線を用いる方法が提案されている (26th Veterinary Dental Forum Proceedings)。この方法では X 線入射ラインのイメージは容易であるが、頭に留める仮想ラインとしてフィルム面と歯軸の垂線 2 本が必要となり、従来の二等分面法と比較しても 1 本多くなる。

どちらの方法を用いた場合においても、まず最初に X 線の入射角度を決定し、次に撮影対象歯の最も評価したい部分に照射野の中心がくるように X 線照射装置を移動させる必要があるため、角度決定までより簡易に実施できれば全体の撮影時間を短縮できると考えた。

今回われわれの提案する目視法は、フィルム面の口腔外への延長線と歯軸の二等分線 (面) となるような角度で X 線を入射する方法である。この方法は従来法とは異なり、歯軸とフィルム面の交点を中心として、X 線入射角度を第一に決定することを目的とした方法である。ここでのフィルム面の口腔外の延長線とは、咬合型フィルムであれば口腔外に出たフィルム面、下敷き及びハンドルを指す。標準型フィルムやデジタルセンサーであれば下敷きやハンドルなどを用いることになるが、歯科用 X 線フィルムを用いる際には、少なくともフィルムの湾曲を防ぐための下敷きは必要である [1]。

目視法の利点として、これらの可視化したラインを用いることができ、かつ過程において仮想ラインを必要としないことが挙げられる。また手順について、基本法は仮想の二等分線 (面) からの垂線、垂直法は仮想の垂線からの二等分線という 2 段階の手順になるが、目視法は二等分線のみであるため、手順自体が少ないことも特徴である。手順が少なく仮想ラインがないことで、一度決

定した X 線入射角度の再確認や第三者の頭蓋の外部からの確認が容易であり、かつ動物の体位やフィルムの挿入角度による影響も少ないと考えられる。

本研究では、目視法において手順を簡略化させることで正確性や精度が落ちるなどの可能性が否定できなかったため、実用に先立って検証する必要がある。

そこで、試験 A として多人数におけるそれぞれの方法の簡易性、正確性及び精度の検証を行った。この検証では習熟の関与しない初回傾向を評価した。

まず、角度決定時間について、目視法の角度決定時間が有意に短かったことから、目視法は最も簡易な方法であると考えられた。これは目視法の手順が少ないことや、目視できるフィルム面を用いたためイメージが容易であることによると推察された。一方、基本法は角度決定時間のばらつきが大きく、口腔内のフィルム面や歯軸との二等分線（面）が、人によってはイメージしにくい可能性が考えられた。

正確性については、画像長変化率が 100% に近いほど、より正確性が高いと評価した。結果をみると、全体的に画像長変化率が 110% 程度に伸長した。この誤差は、本モデルにおけるフィルムと歯軸の成す角度から計算すると、およそ 5° 前後であった。これは歯軸の想定誤差によるものと推測され、特に口内法に慣れない撮影者は、第 4 前臼歯の歯根の方向を意識して撮影に臨むべきであると考えられた。方法間では、わずかに垂直法の画像長変化率が 100% に近いようであったが、すべての方法間に有意差はなく、目視法は基本法とほぼ同等の結果を示したため、目視法の正確性に問題はないと考えられた。

精度は画像長変化率の変動係数が低いほど精度が高いと評価した。その結果、基本法と目視法の精度は同等であると考えられた。一方、垂直法は他法より変動係数がおおよそ 1.6 倍高く、精度の面でやや劣る可能性が考えられた。これは、おそらく 2 本ある仮想ライン想定時の誤差によるものと推察された。すなわち、精度の高い基本法と目視法のほうが、複数回実施した場合のばらつきが小さく、安定して同じ診断価値の画像を得やすいと考えられた。

次に簡易性、正確性、精度について、同一被験者が複数回実施した場合の傾向を確認するとともに、習熟要素による変化を観察するため、試験 B を実施した。

簡易性について、試験 A と同様、各被験者別にみても目視法の角度決定時間が有意に短く、最も簡易であった。すなわち、平均をとると差があるというだけでなく、多くの人で目視法が最も簡易に実施できることが推察された。また、実施回数の増加に伴う角度決定時間の緩やかな短縮は、習熟による影響であると考えられた。習熟の程度による簡易性の順位の変動はなく、また習熟後の

角度決定時間も目視法が他法より有意に短く、習熟してもなお目視法が最も簡易であると考えられた。

正確性について、最も画像長変化率が 100% に近い正確な方法については各被験者で異なっていた。しかし、共通の傾向として、全被験者の画像長について垂直法が最も短く、次いで基本法、目視法の順に画像長が伸長した。全被験者の全試技の平均では、基本法の平均入射角度が最も理想的であった。しかし、その差はおよそ 2~3% 前後の変化であり、計算上の平均入射角度の誤差は 1.2~1.3° であったことから、診断価値のある画像として十分許容できる範囲であると考えられた。垂直法で画像が短縮したのは、歯軸に垂直な角度がやや広がったためと推測された。また目視法で画像が伸長した原因は不明であった。

精度も、すべての方法で実施回数の増加に伴って緩やかに改善した。目視法は、およそ全期間を通して最も高い精度が得られた。垂直法の精度は試験 A 同様初期に精度が低い傾向があったが、実施回数を重ねるとともに他法と同程度におちついた。すなわち、初期にはばらつきの大きい方法でも習熟により改善が見込めると考えられた。

以上のことより、目視法は習熟後も他法より簡易性の高い方法と考えられた。正確性や精度の面では大きな差はなく、すでに基本法や垂直法で習熟した撮影者が新たに目視法を習得するべきかは議論が分かれるものと考えられた。

なお、本試験においては頭蓋を用いており、実際に歯肉や口唇などが存在する場合の結果と異なる可能性がある。また、本報告は咬合型フィルムを想定した実験であり、咬合型以外のフィルム及びデジタル型のセンサーについては、下敷きやハンドルを用いるかフィルム面の延長線を仮想する必要があると考えられる。本試験におけるフィルムの固定角度は、フィルム面がこの頭蓋モデルの右上顎第 4 前臼歯の口蓋側基部及び左上顎第 4 前臼歯の咬頭を通る角度に設定したため、実際の検査に際しては、フィルムの位置や歯列弓に対する入射方向などを撮影対象の動物に合わせて適切に調節して撮影する必要がある。

目視法は最も簡易であり、スクリーニングにかかる時間を短縮することで、撮影者や動物にかかる負担を軽減できると考えられた。また、他法と変わらない正確性を持ち、高い精度が得られた。以上のことより、目視法は基本法や垂直法に煩雑さを感じる場合や、歯科 X 線検査を導入する段階で、より理解しやすく簡易的な方法として利用でき、最も応用しやすいと考えられるため、臨床的に広く応用されることを期待する。

引用文献

- [1] 網本昭輝：撮影法，小動物の口腔内疾患—その診断と治療，23-31，山水書房，埼玉（2010）
- [2] Niemiec BA, Furman R : Canine dental radiography, *J Vet Dent*, 21, 186-190 (2004)
- [3] DuPont G, DeBowes LJ : Atlas of dental radiography in dogs and cats, 16-21, Saunders Elsevier, St. Louis (2009)
- [4] 古本啓一，菊池 厚：X 線像成立に関係ある基礎的事項，*歯科放射線学*，72-73，医歯薬出版，東京（1982）
- [5] Kapatkin AS, Marretta SM, Schloss AJ : Problem associated with basic oral surgical techniques, *Problems in veterinary medicine*, 2, 85-109 (1990)
- [6] 赤峰昭文，吉嶺嘉人，須田英明：歯髓疾患，*歯内治療学*，戸田忠夫他編，第3版，71-113，医歯薬出版，東京（2007）
- [7] Oakes A : 概論 X 線検査法，*獣医歯科 X 線アトラス*，奥田綾子訳，Complete with a Glossary of Veterinary Dental Terminology, Deforge DH, Colmery III BH eds, xxi-xxv, 学窓社，東京（2003）
- [8] Mulligan TW, Aller MS, Williams CA : Chapter 3-5, *X 線アトラス犬と猫の歯科学*，林 一彦監訳，19-94，インターズー，東京（2000）
- [9] Niemic BA : 獣医歯科放射線学，*小動物の実践歯科学*，橋本善春訳，64-79，緑書房，東京（2013）
- [10] 山岡佳代，八村寿恵，久山朋子，廣川美菜子，網本昭輝：犬の破折歯の治療を行った 60 症例，*山口獣医学雑誌*，32, 37-40 (2005)
- [11] Harvey CE : 切歯膿瘍，*犬と猫の臨床歯科学—口腔内科・外科疾患の診断と治療—*，加藤 元他訳，85-86，医歯薬出版，東京（1986）
- [12] Holmstrom SE : 口腔内—歯科 X 線検査法，*犬と猫の歯科学*，奥田綾子訳，11-30，学窓社，東京（2000）

New Method of Determining the Incident Beam Angle for the Bisecting Angle Technique in Canine Dental X-ray Examinations

Masao OGAWA[†], Seiya YAMAKI, Shinya KANEGAE, Taiki SUGIMOTO, Hisae HACHIMURA and Akiteru AMIMOTO

*Amica Pet Clinic, 3-2-3 Onda-cho, Ube-shi, 755-0023, Japan

SUMMARY

We devised a new method of determining the incident beam angle for the bisecting angle technique in canine dental X-ray examinations. In this method, the X-ray beam is directed along the bisector of the angle between the extra-oral extension of the film plane and the long axis of the tooth. We conducted a validation study using a model consisting of a skull and a mock film to compare three methods of the bisecting angle technique: our newly devised method, the conventional method, and another recently proposed method. Each method was evaluated for simplicity, which was defined as the time that it takes to determine the incident beam angle, accuracy in the rate of image size distortion, and precision as its variability. These parameters were compared among the three methods on the first trial, as well as on subsequent trials to see if a learning curve was involved. Our method showed the shortest time for beam angle determination, accuracy similar to that of the other methods, and little variability, suggesting that it may be easy to understand and simple to use even for beginners. — Key words : bisecting angle technique, dental X-ray examination, dog, incident beam angle.

[†] Correspondence to : Masao OGAWA (Amica Pet Clinic)

3-2-3 Onda-cho, Ube-shi, 755-0023, Japan

TEL 0836-34-2861 FAX 0836-22-3341 E-mail : info@amicapet.co.jp

J. Jpn. Vet. Med. Assoc., 71, 713~718 (2018)