

獣医師生涯研修事業のページ

このページは、Q & A形式による学習コーナーで、小動物編、産業動物編、公衆衛生編のうち1編を毎月掲載しています。なお、本ページの企画に関するご意見やご希望等がありましたら、本会「獣医師生涯研修事業運営委員会」事務局（TEL：03-3475-1601）までご連絡ください。

Q & A 小動物編

症例：スコティッシュ・フォールド，5歳，去勢オス。
病歴及び背景：腎泌尿器系の結石症による排尿障害の精査のため全身麻酔にて排泄性尿路造影を計画した。

一般身体検査所見：体重3.7kg（BCS：3）体温38.3℃，心拍数160回/分。その他，聴診，触診，視診では顕著な異常は認められなかった。

胸部・腹部X線検査所見：胸部X線では，異常は認められなかった。腹部X線にて，左右両側腎及び膀胱内に結石と思われる陰影が認められた。

腹部エコー検査所見：両側腎臓内と膀胱内に強いシャドーを引くエコージェニックな像が認められた。また軽度の腎盂拡張が認められた。

血液及び血液化学検査所見：PCVが26%と軽度の貧血傾向がみられた以外は顕著な異常は認められなかった。

以上から麻酔のASA分類をクラス2とした。麻酔前処置は，ミダゾラム（0.3mg/kg）及びブトルファンール（0.2mg/kg）の静脈内投与，導入をプロポフォール（4.5mg/kg）とし気管チューブを挿管した後，セボフ

ランで維持した。血圧をオシロトメリック法，心電図を四肢パッドを用い2誘導で観察した。

洞性調律を確認の後，気管挿管を行った直後からモニターで不整脈が確認され（図1，2，3），15分以上継続して認められた。その後，処置のため体位変換を行ったところ，一時的に洞性調律になった。その後ふたたび同様の不整脈が認められるようになったため，アトロピン（0.013mg/kg）を静脈内投与したところ洞性調律に復した。なおモニターはすべて50mm/secのチャートで記録されている。

質問1：図1～3の心電図でみられている不整脈はどのように読むか。

質問2：この不整脈が発現する原因を考察せよ。

質問3：麻酔中の突発的な不整脈に対処するために考慮されるべきことは何か。

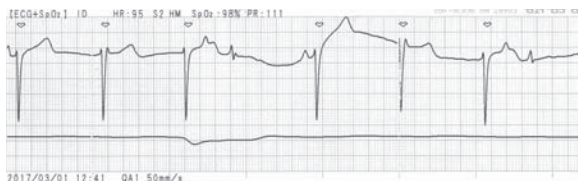


図1
気管チューブ挿管直後のECG

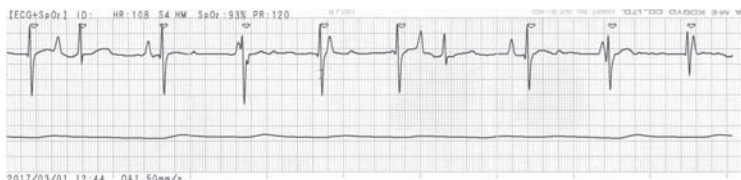

図2
気管チューブ挿管3分後のECG

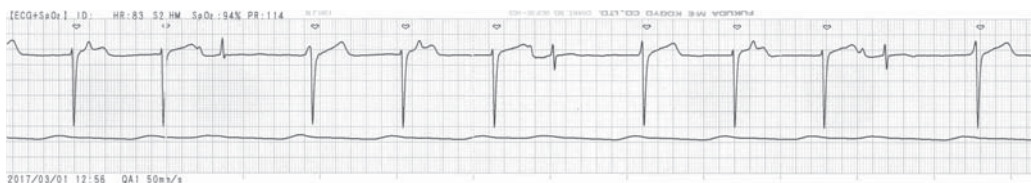

図3
挿管15分後も継続していた不整脈

（解答と解説は本誌779頁参照）

解 答 と 解 説

質問1に対する解答と解説：

図1 (図4) は下向きに大きな波形が6拍みられる。①-②, ②-③, ④-⑤, ⑤-⑥の間隔はすべて0.54秒である。③と⑥の直後に上向きに似たような波形 (それぞれA, B) がみられる。さらに④の直前に小さな上向きの波形 (C) がみられる。AとCの波形が同一のものだとすると、間隔は0.66秒、Bの波形までは3倍の1.98秒である。図1 (図4) だけの情報では診断は確定的ではない。図2 (図5) は、図1と波形の様子は異なるようにみられるが、同様の異常が続いていると考えられる。下向きに大きくスパイクしている波形が8拍 (①-⑧)、それ

よりも幅広で上向きの波形も8拍 (A-H)。そのうちC, G, Hは、それぞれ③, ⑦, ⑧とほぼ重なっている。②-⑤までの4拍と⑥-⑧までの3拍は0.52秒間隔。A-Hは一貫して0.60秒間隔でスパイクしている。図3 (図6) は図1の波形と似ている。下向きの波形は9拍 (①-⑨)。幅広の上向きの波形は6拍 (A-F)。そのうちB, D, Fはそれぞれ②, ⑤, ⑧に重なって判りにくい。A-B, C-D, E-Fの間隔は0.72秒、B-CとD-Eの間隔は2倍の1.42秒である。以上から判断すると、B-CとD-Eの間にも同様の波形が隠れていて、これらの波形を洞性波形とすると合理的であ

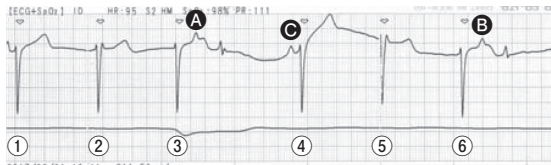


図4
図1と同じECG

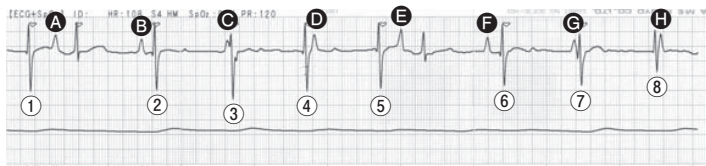


図5
図2と同じECG

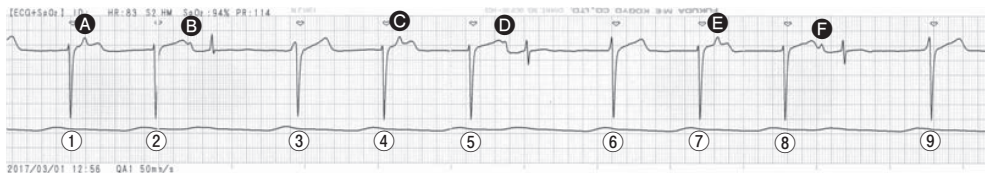

図6
図3と同じECG

る。B, D, FはPQRSTの洞性調律をとっており、A, C, Eは先行する①, ④, ⑦の影響で不応期となりQRSTが続いていない。②-③, ⑤-⑥, ⑧-⑨の間隔が開いているが、B, Fの洞性調律のため補充拍動がみられないと考えられる。したがって、これらの波形は補充調律による房室解離である。図2の波形が図1, 3と異なるのは、麻酔中の体位変換による電気軸が変化したためと思われる。

質問2に対する解答と解説：

補充調律の原因は洞結節機能低下を基本とし、房室接合部の自動能が相対的に優位に発現したことによる。この症例では、明らかな基礎疾患がみられないことから麻酔に伴い刺激伝導系が影響を受けたことが最も考えられる。本来、刺激伝導系は自律神経系の支配を受けている。しかし麻酔の影響によりそのバランスが乱れやすい場合がある(表)。この症例のように、麻酔前投薬(ミダゾラム, プレノルフィン)や導入薬(プロポフォール), また麻酔手技として気管挿管時(舌根部圧迫, 喉頭蓋刺激, 気管粘膜刺激)などによって副交感神経系の興奮が優位となり洞結節性機能低下が誘発されやすくなる。したがって麻酔中の体位変換やアトロピンによる洞結節の刺激伝導系の亢進により、補充調律は消失している。

表 麻酔導入時に自律神経に影響を与える因子

	交感神経	副交感神経
亢進	緊張	フェンタニル モルヒネ
	ケタミン エフェドリン	血圧上昇
	血圧低下 換気不足	
	挿管操作	挿管操作
抑制	プロポフォール	アトロピンなど
	揮発性麻酔薬全般	

質問3に対する解答と解説：

麻酔中の突発的な不整脈はしばしばみられる。重要なことは、不整脈によって心拍出量の顕著な低下が起こるかどうかである。麻酔前に基礎疾患が確認できないのであれば、麻酔や術式などによる影響を考慮し、総合的に判断して抗不整脈を投与するかどうか、その場で判断しなければならない。今回の症例では、アトロピンを投与して洞性調律に復した。麻酔深度, 換気, 循環, 出血, 輸液バランス, 手術時間や手術手技等を考慮して判断した。

キーワード：麻酔, 不整脈, 補充調律, 周術期管理

※次号は、産業動物編の予定です