

## 心膜穿刺により症状が改善した特発性心嚢血腫の ホルスタイン種乳牛の1症例

大島徹治<sup>1)</sup> 堀内雅之<sup>2)</sup> 古林与志安<sup>2)</sup> 猪熊 壽<sup>2)†</sup>

1) 北海道中央農業共済組合 宗谷支所 宗谷中部家畜診療所 (〒098-5761 枝幸郡浜頓別町智福2-8)

2) 帯広畜産大学獣医学研究部門 (〒080-8555 帯広市稲田町西2線11)

(2017年7月1日受付・2017年9月1日受理)

### 要 約

食欲不振を主訴に受診した3歳5カ齢のホルスタイン種乳牛が、下顎と胸垂の浮腫、頸静脈怒張、泥状下痢を呈したため創傷性心膜炎を疑った。心臓超音波検査により多量の心嚢水の貯留が確認されたが、フィブリン析出はみられなかった。心嚢水は赤色血様であったが腫瘍細胞はみられなかった。血液及び生化学検査では強い炎症像はみられなかった。第20病日に心膜穿刺により心嚢水5lを除去したところ、翌日以降、浮腫の軽減、腹水・胸水・心嚢水の減少とともに、一般状態が改善した。しかし、その後症例には聴診及び心臓超音波検査所見から心室中隔欠損が確認されたため、第29病日に病理解剖を行った。病理解剖では、血様心嚢水の由来となる病変は認められず、特発性心嚢血腫と診断された。心膜穿刺による心嚢水除去は本症の治療の選択肢になり得ると考えられた。

——キーワード：牛，特発性心嚢血腫，心膜穿刺。

-----日獣会誌 70, 787~791 (2017)

重度のうっ血性心不全を呈する牛の心臓疾患としては、心内膜炎、創傷性心膜炎、拡張型心筋症、牛白血病などが一般的であるが [1]、血様液貯留を特徴とする特発性心嚢水腫、すなわち特発性心嚢血腫の症例も複数報告されている [2-5]。しかし、牛の臨床現場では、特発性心嚢血腫に対する治療についての記載はみられない。今回、特発性心嚢血腫と診断されたホルスタイン種乳牛において、心嚢水除去によって臨床症状の改善を認めた症例に遭遇したため、その概要を報告する。

### 症 例

症例は3歳5カ月齢のホルスタイン種乳牛で、分娩後3カ月であり、食欲不振を主訴に地元獣医師の診察を受けた。初診時以前の治療歴はなかった。初診時には右側臍部の金属反響音より結腸鼓脹と診断され、消化管運動改善薬と生菌剤が投与された。経過を観察したが食欲不振は改善されず、第10病日には下顎と胸垂の浮腫、頸静脈怒張、心音聴取困難、泥状下痢が発現したため、創傷性心膜炎が疑われた。抗菌薬が投与されたが、その後

も症例の浮腫は進行して一般状態が悪化し、第19病日に帯広畜産大学に搬入された。

搬入時、症例には腹囲膨満、頸静脈怒張・拍動及び水様性下痢がみられ、胸部には水平濁音界が確認された



図1 大学搬入時(第19病日)の症例外貌

症例には腹囲膨満、頸静脈怒張・拍動及び水様性下痢がみられ、胸部には水平濁音界(白テープ)が確認された。

† 連絡責任者：猪熊 壽(帯広畜産大学臨床獣医学研究部門)

〒080-8555 帯広市稲田町西2線11 ☎・FAX 0155-49-5370 E-mail: inokuma@obihiro.ac.jp

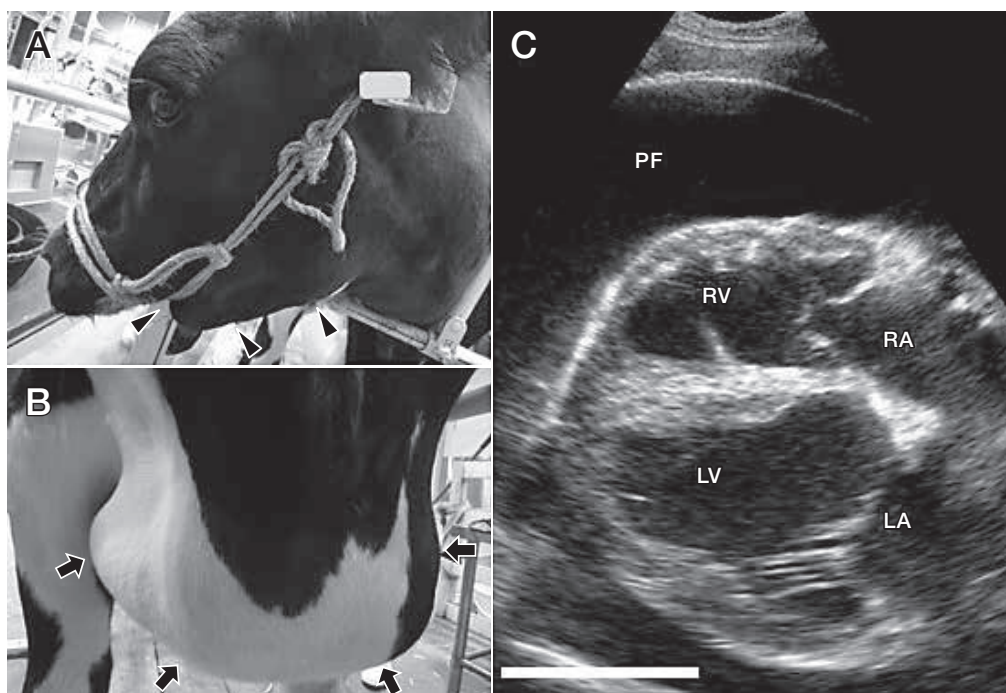


図2 心嚢水除去前の外貌及び心臓超音波検査所見

第19病日の下顎 (A) と胸垂 (B) には顕著な冷性浮腫 (矢頭・矢印) が認められた。また、心臓超音波検査 (C) では、多量の心膜液 (PF) が認められ、心臓の拡張障害がみられた。

RV: 右心室 RA: 右心房 LV: 左心室 LA: 左心房

(図1)。また、下顎、胸垂及び下腹部には重度の冷性浮腫がみられた (図2A及びB)。体温39.7℃、心拍数120回/分、呼吸数42回/分であり、聴診では左右とも心音聴取が非常に困難であった。心臓超音波検査では多量の心嚢水貯留が認められ、心臓は高度に圧迫されていた (図2C)。心膜穿刺により赤色血様液が回収され、その性状は比重1.023、総蛋白質濃度2.6g/dl、ヘマトクリット15.2%であり、塗抹標本では赤血球及び白血球が観察された。胸部及び腹部超音波検査では、それぞれ胸水と腹水の貯留が観察された。穿刺により胸水と腹水を採取して分析したところ、どちらも帯黄色透明の漏出液であった。

血液及び血液生化学検査結果を表に示す。ヘモグロビン濃度、ヘマトクリット値、血清総蛋白質濃度、アルブミン濃度及びA/Gの軽度低下、及びγグロブリン濃度の軽度上昇がみられたが、ほかに大きな異常はなかった。また、凝固系検査では活性化部分トロンボプラスチン時間41.8秒、プロトロンビン時間15.1秒であり、延長はみられなかった。

第20病日に心膜穿刺により心嚢水を除去した。心膜穿刺に当たっては、鎮静処置としてキシラジン (スキルベン2%注射液、(株)インターベット、東京) 20mgを筋肉内投与し、柵場を用いずに立位のまま症例の頭部を保定した。右第4～5肋間においてエコーガイド下で心嚢水を確認後、19Gスパイナル針と20mlシリンジを用い

表 血液及び血液生化学検査所見 (第19病日)

RBC	5.52 ×10 <sup>6</sup> /μl	BUN	15.1 mg/dl
Hb	9.9 g/dl	Creatinine	1.0 mg/dl
Ht	27.7 %	AST	66 U/l
Platelet	427 ×10 <sup>3</sup> /μl	ALP	193 U/l
WBC	8,800 /μl	GGT	51 U/l
Sta	352 /μl (4%)	LDH	988 U/l
Seg	3,872 /μl (44%)	TP	5.0 g/dl
Lym	2,552 /μl (29%)	Albumin	1.8 g/dl
Mon	1,584 /μl (18%)	α-globulin	1.0 g/dl
Eos	440 /μl (5%)	β-globulin	0.7 g/dl
		γ-globulin	1.5 g/dl
		A/G	0.56

て心嚢水5lを約60分かけて除去した。なお、針の挿入は1カ所のみで、複数の20mlシリンジで心嚢水を繰り返し吸引除去した。胸水についても同様に左右胸腔から約45分かけて計4lを除去し、その後フロセミド (ディマゾン注、(株)インターベット、東京) 500mgを皮下投与した。翌第21病日には浮腫の軽減と腹水の減少が認められ、その後も浮腫の軽減、腹水・胸水・心嚢水の減少とともに、一般状態の改善が認められた (図3)。また、心嚢水減少に伴い右側心尖部に最強点を有する収縮期雑音が聴取された (図4)。心臓超音波検査からは騎乗を伴う心室中隔欠損が疑われた (図5)。このため、

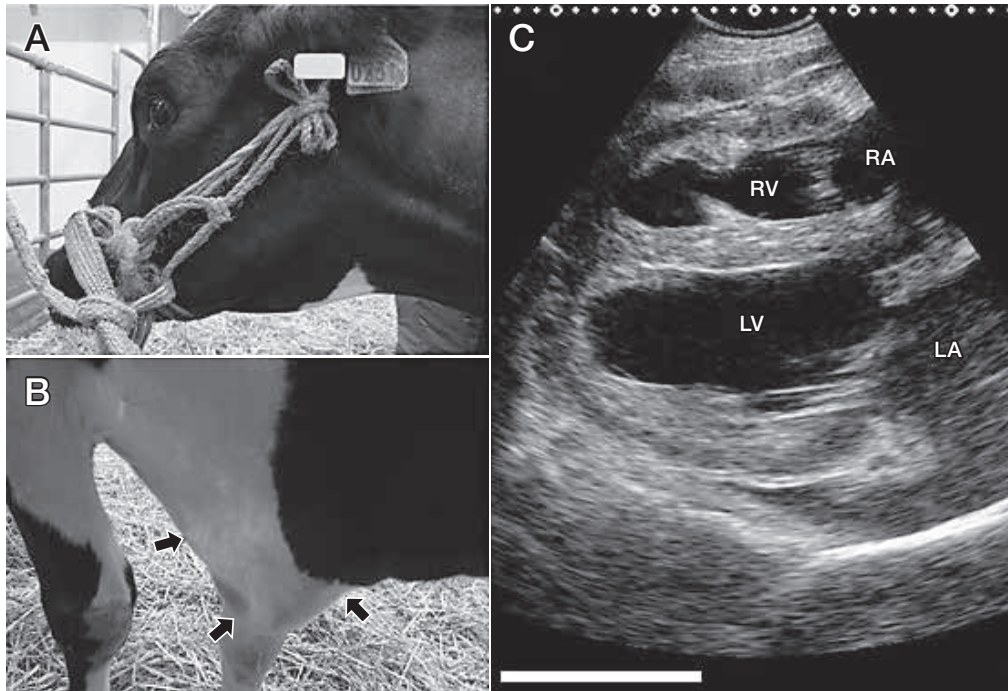


図3 心嚢水除去後の外貌及び心臓超音波検査所見  
心嚢水除去後7日(第27病日)には,下顎(A)と胸垂(B)の冷性浮腫はほとんどみられない。また,心臓超音波検査(C)においても,心嚢水はほとんどみられなくなった。  
RV:右心室 RA:右心房 LV:左心室 LA:左心房

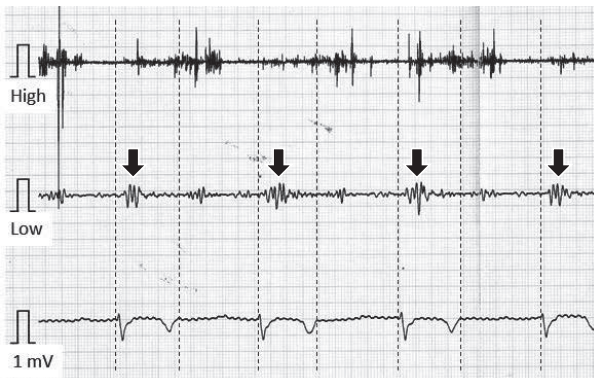


図4 心嚢水除去後(第27病日)の心電心音図  
心嚢水減少に伴い心音が聴取できるようになり,心音図解析では収縮期雑音が確認された(矢印)。

症例は第29病日に病性鑑定のため病理学的検査に供された。

#### 病理学的検査所見

キシラジン及びチアマミールナトリウム(イソゾール,日医工(株),富山)による深麻酔下での飽和塩化カリウム溶液急速静脈内投与により安楽殺後,病理学的検査を実施した。体表皮下の浮腫はまったくみられなかった。心臓では心嚢内にやや増量した血様心嚢水が貯留していた(図6)。また,心室中隔欠損と心房中隔欠損(図7),右心室の一部菲薄化,肺動脈拡張が認められたが,

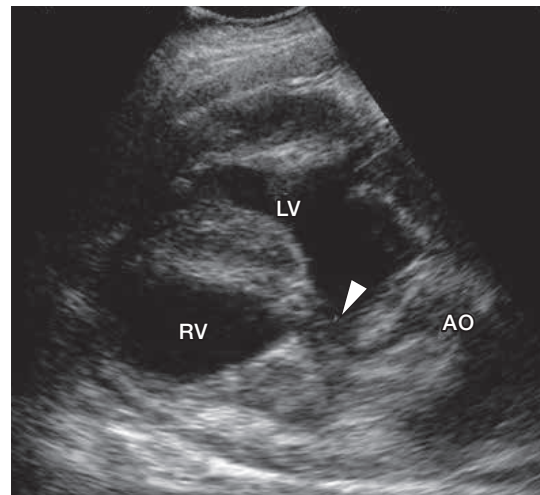


図5 心嚢水除去後の心臓超音波検査所見  
心室中隔欠損(矢頭)と大動脈(AO)の騎乗がみられた。  
LV:左心室 RV:右心室

心臓周囲の大血管破綻はみられなかった。肝臓では剖面に小葉構造が明瞭に観察された。

#### 考 察

本症例の血様心嚢水の由来は病理学的検査でも明らかにされず,本症例は最終的には心奇形を伴う特発性心嚢血腫と診断された。急激に貯留した血様心嚢水により,

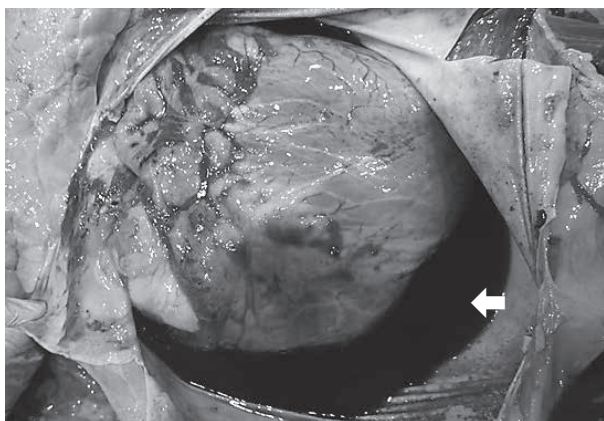


図6 心臓の外景所見

心嚢内に血様心嚢水貯留（白矢印）がみられたが、心臓周囲の大血管破綻はみられなかった。

心タンポナーデ状態となり、心臓の拡張能が阻害されたために強いうっ血性心不全症状が発現したと考えられた。

特発性心嚢血腫は重度のうっ血性心不全症状、心音聴取困難などの所見を呈するため、臨床的には、特に創傷性心膜炎との鑑別が必要である。特発性心嚢血腫では創傷性心膜炎と異なり、心嚢水にフィブリン析出が認められないこと及び炎症像が認められないことが特徴である[3]。本症例では心臓超音波検査でフィブリン析出がみられず、また強い炎症像もみられなかったため、創傷性心膜炎は否定的であった。次に心膜穿刺により心嚢水を採取したところ、赤色血様液が回収されたが、細胞診の結果から牛白血病や悪性中皮腫などの腫瘍性疾患は否定的と考えられ[6-9]、特発性心嚢血腫が強く示唆された。

本症例では心嚢水除去後、浮腫と体腔液貯留が急激に軽減し、一般状態が改善した。これは、多量的心嚢水除去により心拡張機能が回復し、全身のうっ血が改善されたためと思われた。医学領域では心タンポナーデ治療には心膜穿刺による心嚢水除去が最も安全・確実な治療法とされている[10, 11]。しかし、心タンポナーデと同様の病態を呈する牛の特発性心嚢血腫については、これまで治療に関する報告がみられない。今回の知見から、牛の特発性心嚢血腫に対しても、心膜穿刺による心嚢水除去が重要な治療の選択肢になり得ると考えられた。

本症例では血様心嚢水除去後に収縮期雑音が聴取され、心臓超音波検査から心室中隔欠損が確認された。心室中隔欠損の臨床的な影響については評価できていないが、本症例の中長期的予後は不良と判断し、飼い主と協議のうえ病性鑑定殺となった。このため、今回はうっ血性心不全症状減退後の乳牛としての生産性について検証することができなかった。今後、特発性心嚢血腫症例に遭遇した場合には迅速な診断と心嚢水除去処置を行った後の生産性を追跡調査し、治療の有効性を検証する必要があると思われた。

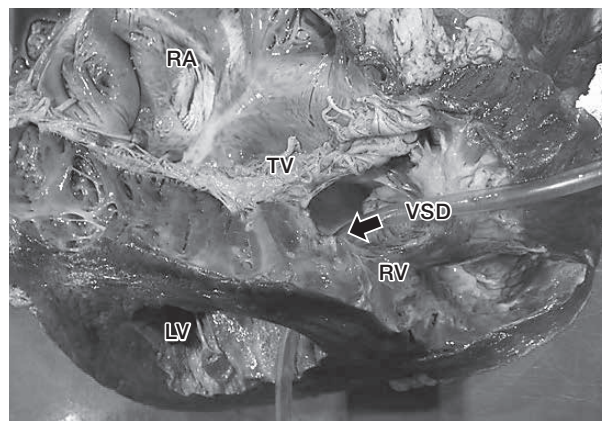


図7 心臓の内景所見

心室中隔欠損（VSD：矢印）と心房中隔欠損、右心室の一部菲薄化、肺動脈拡張が認められた。

RV：右心室 RA：右心房

LV：左心室 TV：三尖弁

本症例を紹介いただいた十勝 NOSAI の獣医師各位、各種検査に協力いただいた関係諸氏に深謝する。

#### 引用文献

- [1] Radostits OM, Gay CG, Blood DC, Hinchcliff KW : Disease of the Heart, Veterinary Medicine - A text book of disease of cattle, sheep, pigs, goats and horses, 380-394, WB Saunders Co, Philadelphia (2000)
- [2] 山川和宏, 杉崎義一, 吉林 台, 吉林与志安, 古岡秀文, 佐々木直樹, 石井三都夫, 猪熊 壽 : 片側性胸水と血様心嚢水貯留を認めた乳牛の1症例, 日獣会誌, 62, 49-51 (2009)
- [3] 猪熊 壽, 滄木孝弘, 山川和宏, 竹内俊彦, 松本高太郎, 石井三都夫, 古岡秀文 : 乳牛の血様液貯留を特徴とする特発性心嚢水腫症例と心膜炎症例の臨床病理学的検査所見の比較, 日獣会誌, 65, 436-440 (2012)
- [4] Jesty SA, Sweeney RW, Dolente BA, Reef VB : Idiopathic pericarditis and cardiac tamponade in two cows, J Am Vet Med Assoc, 226, 1555-1558 (2005)
- [5] Firshman AM, Sage AM, Valberg SJ, Kaese HJ, Hunt L, Kenny D, Sharkey LC, Murphy MJ : Idiopathic hemorrhagic pericardial effusion in cows, J Vet Intern Med, 20, 1499-1502 (2006)
- [6] Buczinski S : Echocardiographic findings and clinical signs in dairy cows with primary cardiac lymphoma: 7 cases (2007-2010), J Am Vet Med Assoc, 241, 1083-1087 (2012)
- [7] Takasu M, Shirota K, Uchida N, Iguchi N, Nishii N, Ohba Y, Maeda S, Miyazawa K, Murase T, Kitagawa H : Pericardial mesothelioma in a neonatal calf, J Vet Med Sci, 68, 519-521 (2006)
- [8] 江口麻衣子, 森田剛仁, 澤田倍美, 島田章則, 寺谷真奈美, 佐藤耕太, 日笠喜朗 : 心外膜原発悪性中皮種の牛1例, 日獣会誌, 57, 239-242 (2004)
- [9] Suzuki H, Watanabe K, Horiuchi N, Kobayashi Y, Inokuma H : Pericardial mesothelioma with severe

- congestive heart failure in a Holstein cow, *Jpn J Vet Res*, 65, 107-112 (2017)
- [10] Sagristà-Sauleda J, Mercé AS, Soler-Soler J : Diagnosis and management of pericardial effusion, *World J Cardiol*, 3, 135-143 (2011)
- [11] Vakamudi S, Ho N, Cremer PC : Pericardial effusions: causes, diagnosis, and management, *Cardiovasc Dis*, 59, 380-388 (2017)

---

## Idiopathic Hemorrhagic Pericardial Effusion with Effective Pericardiocentesis in a Holstein Cow

Tetsuharu OHSHIMA<sup>1)</sup>, Noriyuki HORIUCHI<sup>2)</sup>, Yoshiyasu KOBAYASHI<sup>2)</sup>  
and Hisashi INOKUMA<sup>2)†</sup>

- 1) *Soya Central Livestock Clinic, Hokkaido Chuo Agricultural Mutual Aid Association, 2-8 Chifuku, Hamatonbetsu-cho, Esashi-gun, 098-5761, Japan*
- 2) *Obihiro University of Agriculture and Veterinary Medicine, Nishi 2-11 Inada, Obihiro, 080-8555, Japan*

### SUMMARY

A 41-month-old Holstein cow with the chief complaint of anorexia exhibited edema of the lower jaw and dewlap, jugular venous engorgement and diarrhea, therefore traumatic pericarditis was suspected. Echocardiography revealed an increased amount of pericardial fluid without fibrin deposition and compression of the heart. Pericardial fluid was blood-like, and cytology findings ruled out neoplastic disease. Blood and blood-chemical examination did not suggest strong inflammation. After removing 5 l of pericardial fluid using pericardiocentesis, the general condition of the patient rapidly improved with a decrease of edema, ascites, pleural effusion and pericardial fluid. As a ventricular septal defect was found by auscultation and echocardiography, the cow was euthanized on Day 29. No lesions related to blood-like pericardial effusion were found by necropsy, thus the diagnosis was idiopathic hemorrhagic pericardial effusion. Pericardiocentesis is thought to be a treatment option for idiopathic hemorrhagic pericardial effusion in cattle.

— Key words : cattle, idiopathic hemorrhagic pericardial effusion, pericardiocentesis.

† Correspondence to : Hisashi INOKUMA (*Obihiro University of Agriculture and Veterinary Medicine*)  
*Nishi 2-11 Inada, Obihiro, 080-8555, Japan*  
*TEL · FAX 0155-49-5370 E-mail : inokuma@obihiro.ac.jp*

*J. Jpn. Vet. Med. Assoc.*, 70, 787 ~ 791 (2017)