

獣医師生涯研修事業のページ

このページは、Q & A形式による学習コーナーで、小動物編、産業動物編、公衆衛生編のうち1編を毎月掲載しています。なお、本ページの企画に関するご意見やご希望等がありましたら、本会「獣医師生涯研修事業運営委員会」事務局（TEL：03-3475-1601）までご連絡ください。

Q & A 小動物編

症例：パピヨン，11歳7カ月齢，去勢雄，体重4.2kg。
2年前からの会陰ヘルニアにより菲薄化した直腸壁が破綻したとの主訴で来院した。来院時には活動性は低く，沈鬱な状態であった。

初診時検査所見：体温は直腸穿孔のため測定できず。心

拍数160/min. 呼吸数48/min. 可視粘膜色はやや蒼白で努力性呼吸を呈し，毛細血管再充満時間（CRT）は2秒以下であった。会陰部皮膚には瘻管が形成され，

表 血液学的検査及び血液生化学的検査，血液凝固系検査の結果

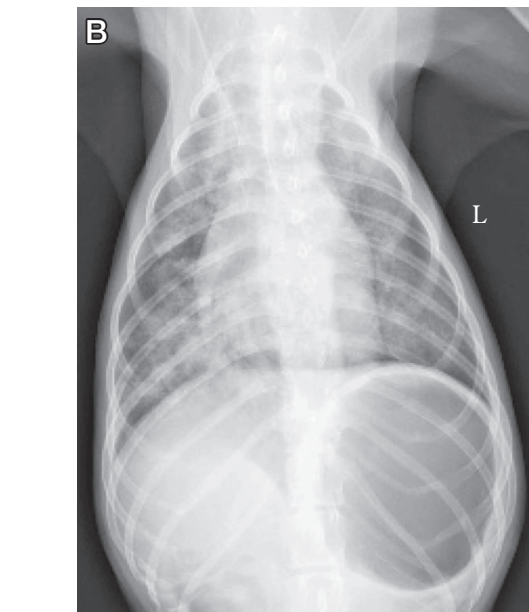
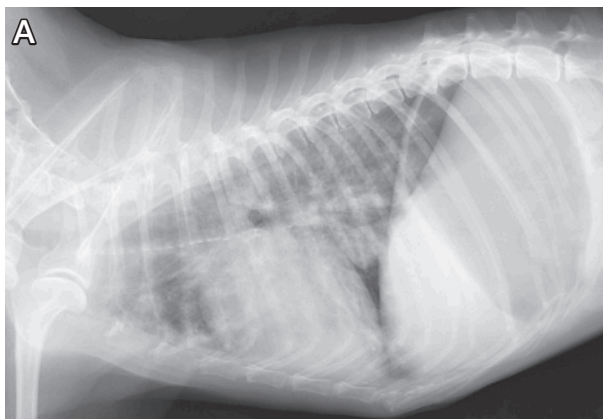


図1 初診時の胸部X線検査像（A：側面像，B：背腹像）
胸部X線検査では，両側の肺全域において浸潤像が認められた。

	検査結果	参照値
血液学的検査		
白血球数 ($\times 10^3/\mu\text{l}$)	223	5.5~16.9
赤血球数 ($\times 10^6/\mu\text{l}$)	389	5.5~8.5
ヘモグロビン (g/dl)	8.8	12~18
ヘマトクリット値 (%)	25.1	37~55
血小板数 ($\times 10^3/\mu\text{l}$)	54.4	175~500
血液生化学的検査		
グルコース (mg/dl)	69	75~117
総コレステロール (mg/dl)	246	84~287
BUN (mg/dl)	20	6~33
クレアチニン (mg/dl)	0.3	0.6~1.6
AST (IU/l)	50	<41
ALT (IU/l)	24	<123
ALP (IU/l)	391	<326
総ビリルビン (mg/dl)	0.3	<0.3
総タンパク (g/dl)	5.4	5.3~7.9
アルブミン (g/dl)	1.5	2.3~3.6
CPK (IU/l)	446	<287
LDH (IU/l)	489	<160
CRP (mg/dl)	6.7	<1.0
Na (mEq/l)	147	141~153
K (mEq/l)	3.9	3.7~5.8
Cl (mEq/l)	116	105~115
血液凝固系検査		
PT (sec)	8.4	7.4~8.8
APTT (sec)	32.9	12.0~28.0
フィブリノーゲン (mg/dl)	613	150~330

略語：BUN = 血中尿素窒素

AST = アスパラギン酸アミノトランスフェラーゼ

ALT = アラニンアミノトランスフェラーゼ

ALP = アルカリフォスファターゼ

CPK = クレアチンホスホキナーゼ

LDH = 乳酸脱水素酵素

CRP = C反応性タンパク質

PT = プロトロンビン時間

APTT = 活性化部分トロンボプラスチン時間

瘻管から便の漏出が認められた。聴診では、僧帽弁領域で Levine Ⅲ/Ⅵの収縮期性心雑音並びに粗雑な呼吸音が聴取された。

血液検査では、白血球数、クレアチニンホスホキナーゼ (CPK)、乳酸脱水素酵素 (LDH)、C反応性タンパク質 (CRP) の高値及び赤血球数、ヘモグロビン、ヘマトクリット値、グルコース、アルブミンの低値が認められ、血液凝固系検査では活性化部分トロンボプラスチン時間 (APTT) の延長及びフィブリノーゲンの高値が認められた (表)。尿検査では潜血反応及び蛋白尿を認め、尿沈渣中に球菌及び上皮細胞を認めた。胸部X線検査では、図1に示すように肺全域においてび漫性の浸潤像が認められたが、心陰影の拡大

は認められなかった。腹部X線検査では、胃内のガス貯留が認められた。心臓超音波検査では、僧帽弁逆流及び三尖弁逆流を認めたが、左心房の拡張は軽度であった。症例が検査に非協力的であったため、 SaO_2 や SpO_2 は測定できなかった。

質問1: 犬において、胸部X線検査で肺全域における浸潤像を認める疾患についての鑑別診断をあげよ。

質問2: 本症例に対してどのような治療を実施するべきか述べよ。

(解答と解説は本誌 502 頁参照)

解 答 と 解 説

質問1に対する解答と解説：

犬において、胸部X線検査で肺全域の浸潤像を示しうる疾患としては、心原性肺水腫、肺炎、肺出血、腫瘍、急性呼吸促進症候群（acute respiratory distress syndrome：ARDS）などがあげられる。本症例のように、強い炎症反応及び急性の呼吸困難を示し、胸部X線検査にて両側性の肺浸潤像が認められた場合には、特にARDSを鑑別診断の上位に加える必要がある。ARDSは、①急性発症、②胸部画像上の両側性の肺浸潤像、③心不全や輸液過多では病態を説明できないこと、④低酸素血症の4項目から定義される症候群であり、全身性炎症反応症候群（systemic inflammatory response syndrome：SIRS）による臓器障害の一つと考えられている。犬におけるARDSの原疾患としては、これまで誤嚥性肺炎や外傷、バベシア症などの感染症、ハチ毒や輸血によるアナフィラキシーショックなどの多様な疾患が報告されており、強い炎症反応を伴う疾患を有する犬が急性の呼吸困難を示した場合には、ARDSを鑑別疾患に加える必要がある。

質問2に対する解答と解説：

ARDSでは、酸素吸入などによる呼吸困難に対する対症療法を実施するとともに、原疾患が明らかかな場合は、原因療法を実施してARDSの原因を除去する必要がある。

本症例は、稟告及び検査結果から、直腸穿孔による糞便の漏出に起因する敗血症によるARDSが疑診され、生命の危機に瀕する状態であると考えられ

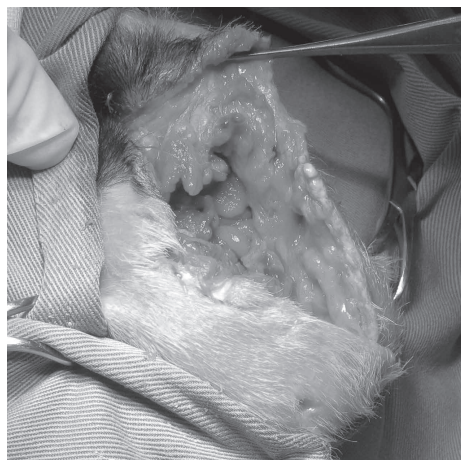


図2 会陰部の肉眼像
会陰部は糞便に汚染され、壊死組織が認められた。

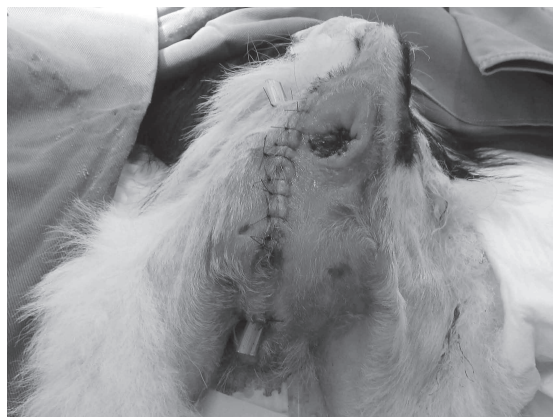

図3 術創の肉眼像
会陰部にペンローズドレインを留置して手術を終了した。

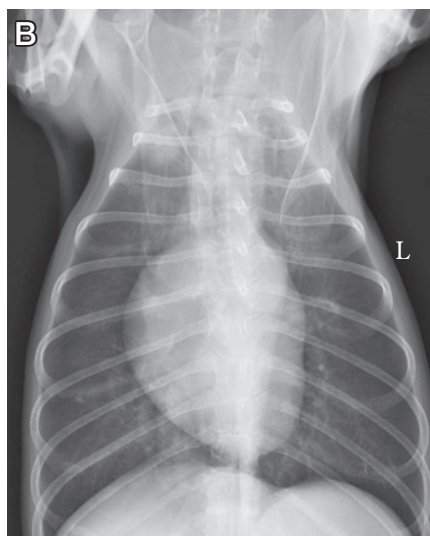
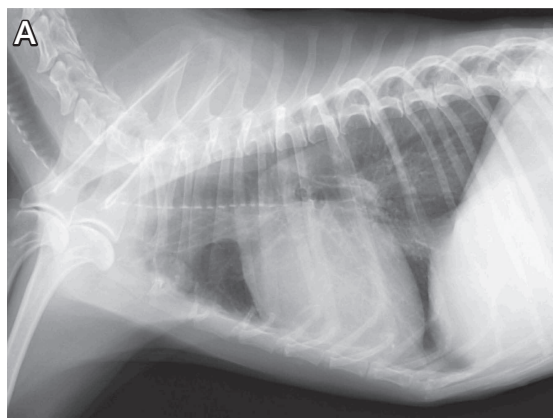


図4 第17病日の胸部X線検査像
(A：側面像、B：腹背像)
第17病日の胸部X線検査では、両側の肺全域における浸潤像は消失し、X線透過性が正常化したことが確認された。

た。原因療法としての穿孔部に対する外科的整復が適応と考えられたが、初診日における全身麻酔及び外科手術はリスクが高いと判断し、内科的な集中治療を優先した。酸素療法、輸血及び抗菌薬の投与などによる集中管理により、翌日若干の状態の改善を認めたため、飼い主に十分なインフォームド・コンセントを実施して同意を得た上で、直腸穿孔の外科的整復を実施した。プルスルー法により穿孔した直腸を全周切除するとともに、会陰部を切開して糞便に汚染された組織の洗浄及び壊死組織の除去を実施し（図2）、ペンローズドレーンを留置して手術を終了した（図3）。術後も入院下で感染及びARDSの管理、栄養不良の改善に主眼をおいた酸素療法及び内科治療、栄養支持を実施した。その結果、呼吸状態は次第に改善し、第17病日には胸部X線検査にて肺全域の浸潤像が消失し、X線透過性が正常化したことが確認された（図4）。

ARDSはSIRSによる臓器障害のひとつであることから、重度の炎症反応を伴う疾患を有する症例が呼吸困難を呈した際には、必ずARDSを鑑別診断に加え、迅速な検査及び治療を実施する必要がある。

原疾患が明らかな場合には原因療法が推奨されるが、ARDSの症例は診断時にすでに状態が悪化していることから、外科的な原因治療に際しては、全身麻酔や外科手術のリスクを慎重に評価し、外科的治療の前に徹底的な支持療法を実施して少しでも症例の状態の改善をはかるとともに、十分なインフォームド・コンセントを実施することが重要である。

参 考 文 献

- [1] Wilkins PA, Otto CM, Baumgardner JE, Dunkel B, Bedenice D, Paradis MR, Staffieri F, Syring RS, Slack J, Grasso S, Pranzo G : Acute lung injury and acute respiratory distress syndromes in veterinary medicine: consensus definitions: The Dorothy Russell Havemeyer Working Group on ALI and ARDS in Veterinary Medicine, J Vet Emerg Crit Care, 17, 333-339 (2007)
- [2] ARDS Definition Task Force : Acute respiratory distress syndrome: the Berlin Definition, JAMA, 307, 2526-2533 (2012)

キーワード：犬、ARDS、敗血症、肺浸潤像、直腸穿孔

※次号は、産業動物編の予定です