

ビタミンAが著効を示した脂漏症の老齢アメリカン・ コッカー・スパニエルの1例

小嶋大亮[†] 小嶋恭子 太田和美 小嶋佳彦

新潟県 開業（小島動物病院アニマルウェルネスセンター：
〒956-0832 新潟市秋葉区秋葉2-14-68）

（2016年5月26日受付・2017年1月30日受理）

要 約

11歳、不妊済雌、バフ色のアメリカン・コッカー・スパニエルが体幹背側にロウ様角質片が集積する脂漏症を主訴に来院した。組織検査において正常角化性角化亢進症と軽度ないし中程度の真皮浅層性皮膚炎を認めた。角質にはマラセチア様構造物が散見された。中程度の炎症巣では混合性炎症であったが、軽度の炎症巣では表皮基底層と毛包外根鞘にTリンパ球が不規則な幅で一列に観察された。症例はビタミンAの処方開始2カ月目から角質片が減少し、その後、完全に消失した。——キーワード：アメリカン・コッカー・スパニエル、脂漏症、ビタミンA

-----日獣会誌 70, 235～239 (2017)

臨床的に脂漏症とはさまざまな皮膚疾患に伴う、ありふれた2次の病変である。その疾患名にもかかわらず過剰な皮脂分泌は証明されず、鱗屑や痂皮形成などの角化異常を示す [1]。脂漏症形成の機序解明のため感染性病原体や炎症反応の役割が検討されてきたが [2-4]、いまだ不明な点が多い。

コッカー・スパニエルには2～3歳の比較的若齢の成犬時にまれに発症する脂漏症があり、ビタミンAが著効を示すことからビタミンA反応性皮膚症と呼ばれる [1, 5-7]。発症犬は肉眼的に胸腹部腹側面における被毛のべたつきと顕著な角質集積を伴う多巣性病変が形成される [1, 5, 6]。本疾患の診断には特徴的な臨床症状に加え、各種臨床検査によるその他の皮膚疾患の除外、病理組織検査による角化異常の証明及び数週間～数カ月のビタミンAの投与による皮膚症状の改善を要する [1, 5-7]。

以上のような背景から、今回、われわれは体幹背側に主座して症状のみられた脂漏症の老齢アメリカン・コッカー・スパニエルの1例に遭遇し、ビタミンAを処方したところ、著しい皮膚症の改善がみられ、貴重な症例と思われたため、ここに1年以上の長期にわたる良好な診療成績と皮膚病変の解析結果を報告する。

症 例

症例は11歳1カ月齢、不妊済雌、体重約10kg、バフ色のアメリカン・コッカー・スパニエルである。症例は晩秋から半年ほど続く体幹から腰臀部の背側部皮膚を中心とした脱毛を伴う多巣性の角質付着と重度の搔痒を主訴に来院した。症例は当院受診の約2カ月前に他院にてマラセチア皮膚炎と診断され、それ以後、連日のステロイド剤及び抗生剤の内服と数日に一度のマラセチア皮膚炎に適応するシャンプー療法を実施されていたが、治療効果がまったく認められないことから当院を受診した。

問診において上記の主訴に加え、本症例は過去に皮膚病の既往歴はないこと、一般に広く使用されている良質なフードを与えられていたこと、角化物の細菌培養検査は陰性を示したこと及び発症後、攻撃的な性格になったことが確認された。搔痒部及びその周囲の皮膚押捺検査では好中球を主体とする炎症細胞は多数認められたものの、それら細胞に細菌貪食像は認められなかった。毛検査でも細菌を含む感染性病原体は認めず、毛のほとんどが成長期毛を示していた (図1)。全身のスクリーニングを目的に行った血液検査では好中球数の上昇 (16,420/ μ l, 参考基準値2,000～12,000/ μ l) 及びアル

[†] 連絡責任者：小嶋大亮（小島動物病院アニマルウェルネスセンター）

〒956-0832 新潟市秋葉区秋葉2-14-68 ☎0250-24-2223 FAX 0250-24-2366

E-mail : daisuke@animal-wellness.co.jp

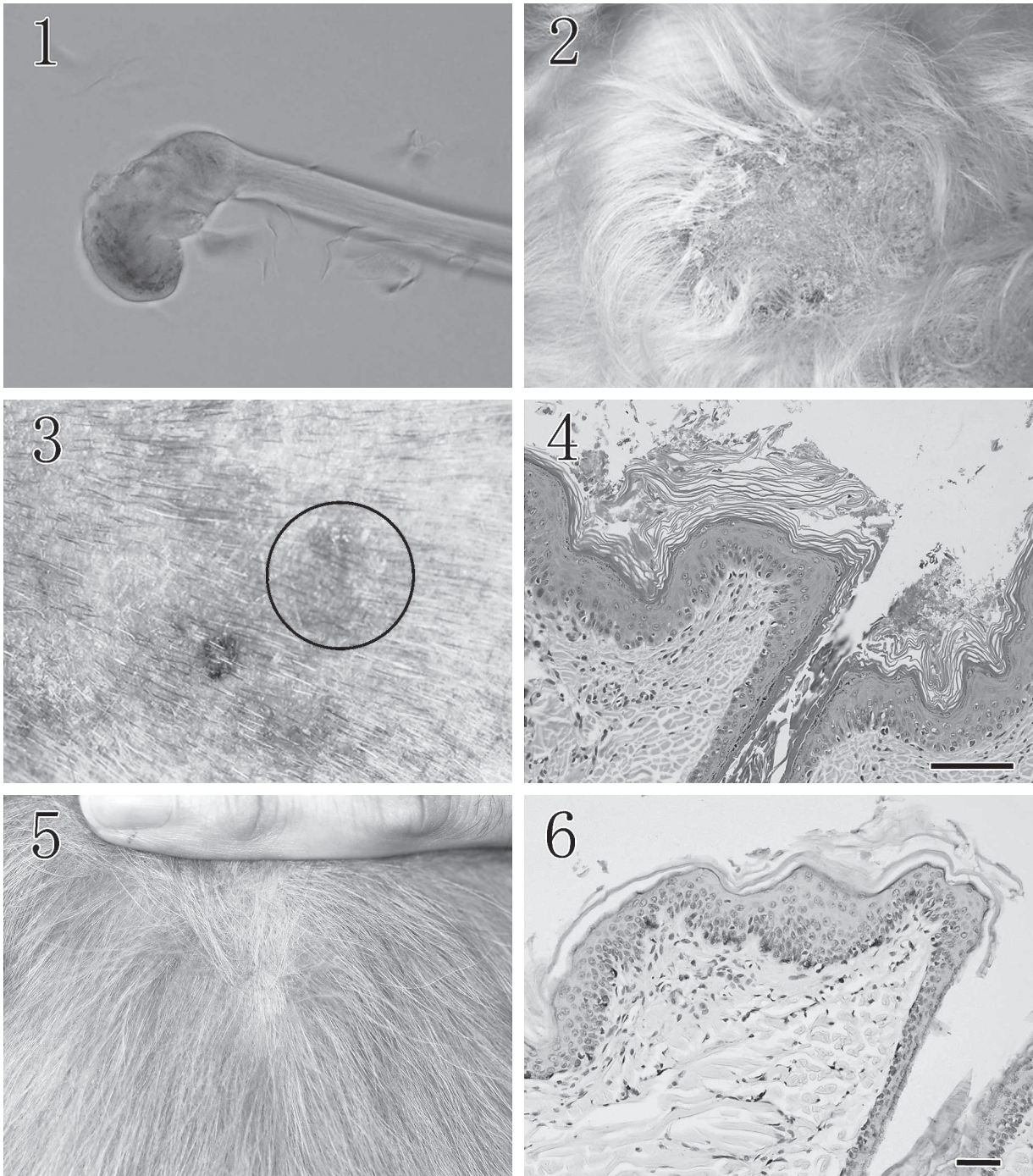


図1 毛検査. 成長期毛を示す.
図2 皮膚の肉眼写真 (治療開始前). 葉状の角質片が付着している.
図3 角質下には紅斑が認められる (黒丸, 挿入図).
図4 表皮の著しい正常角化性角化充進が観察される (HE染色 Bar=100 μ m).
図5 皮膚の肉眼写真 (治療開始5カ月後). 毛を含む皮膚に特記すべき異常はない.
図6 CD3抗体陽性像が表皮基底層に一致して一列に観察される (免疫染色 Bar=50 μ m).

カリフォスファターゼの軽度上昇 (266U/l 参考基準値 23~212U/l) を認めた. 以上から原因不明の脂漏症と診断し, さらなる精査を目的として皮膚パンチバイオプシーによる病理組織検査を計画した. 皮膚組織の採取のための肉眼観察では被毛は全身性にべたつき, 頸部から

腰部にかけて背側皮膚に約1~1.5cm大の葉状口様角質片が無数に付着していた (図2). それら付着物を取り除くと, 皮膚に比較的境界明瞭な約5~10mm大の類円形の紅斑が多発性にみられた (図3). 両耳では耳垢が堆積し悪臭を放っていた. 臀部から陰部にかけての

背側皮膚は象皮様に肥厚し、黒色素沈着が認められた。組織採取は角質片除去後の背側腰部から2カ所を選び、紅斑部と非紅斑部からそれぞれ1つずつ6mm生検トレパン（カイイダストリーズ㈱、岐阜）により採取し、病理組織標本を作製した。

ヘマトキシリン・エオジン（HE）染色において表皮は不整に波状を呈しており、正常の約2～3倍に肥厚していた（平均 $38.2\mu\text{m}$ 、最小： $20.5\mu\text{m}$ 、最大： $60.0\mu\text{m}$ ）。表皮表層では著しい正常角化性角化亢進を認め、毛包開口部は拡張し、角質が充満していた（図4）。表皮基底層及び毛包外根鞘の上皮細胞における空胞変性とリンパ球様単核細胞浸潤が散見された。真皮浅層において軽度と中等度の炎症巣が非紅斑部と紅斑部に一致して形成されており、さまざまな種類の炎症細胞がび漫性に浸潤していた。肉眼的に紅斑を示した中程度の炎症部では出血、水腫及び軽度の線維化が認められた。一方、非紅斑を示した軽度の炎症巣では線維化は認められるが、出血や水腫は認められなかった。その他、炎症の強さにかかわらず真皮深層の皮脂腺、アポクリン腺及び毛根部には著変は認められなかった（脂腺及び周囲組織の面積の平均 $43,330\mu\text{m}^2$ 、最小： $4,213\mu\text{m}^2$ 、最大： $89,455\mu\text{m}^2$ ）。なお表皮厚、脂腺及びその周囲組織の面積の計測は顕微鏡デジタルカメラコントローラー（Nikon Digital sight DS-L3、㈱ニコン、東京）を用いて100倍、10視野の平均を計測し、正常犬の報告と比較した[3, 8]。

以上の組織所見から軽度～中程度の真皮浅層性皮膚炎を伴う重度の正常角化性毛包性角化亢進症とし、本症例の基礎疾患にいわゆるコッカー・スパニエルのビタミンA反応性皮膚症が存在する可能性を疑った。治療は掻痒や2次感染による症状の悪化を嫌う飼い主の意向を汲み、ステロイド及び抗生剤を中心とした過去の治療方針にビタミンAのみを追加することとし、ビタミンA（チョコラA錠1万単位、エーザイ㈱、東京）1,000単位/kg SID、プレドニゾロン（プレドニゾロン錠、武田薬品工業㈱、東京）0.25mg/kg SID及びクランプ酸カリウム・アモキシシリン水和物錠（オーグメンチン配合錠125SS、グラクソ・スミスクライン㈱、東京）12.5mg/kg BIDの処方を開始した。またシャンプー療法として飼い主の所持していたシャンプー剤で週に1度程度シャンプーを行うことを指導し、経過観察とした。症例は上記治療開始約2カ月目から痒みが消失し、攻撃的な性格が落ちついた。治療開始3カ月目には皮膚の角質の集積が大幅に減少し、治療開始5カ月後には角質の集積、皮膚の多発性紅斑及び外耳炎は消失した（図5）。治療開始6カ月目には臀部から陰部にかけての黒色素沈着の色調が低下し、その他の皮膚病変は完全に小康状態であることから処方ビタミンAのみに変更し、飼い主の都合に合わせてシャンプーを継続した。治療開始

約1年経過時点においては被毛及び皮膚病変に著変は認められなかった。以上の症例情報、臨床検査、病理組織検査及び治療経過より本症例をビタミンAが著効した老齢アメリカン・コッカー・スパニエルの脂漏症と診断した。

さらに本症例の皮膚組織を用いた病理学的手法による追加検査において感染性病原体の検出を目的にしたグラム染色では細菌塊は認められず、PAS反応及びグロコット染色では表皮の角質内にマラセチア属菌様の数 μm 大の類円形構造物が散見された。また炎症細胞の種類と分布を明らかにするために特殊染色と免疫染色を実施した。特殊染色では肥満細胞の検出にトルイジンブルー染色を、好酸球の検出にはルナ染色をそれぞれ実施した。免疫染色ではTリンパ球の検出に抗CD3抗体（Dako, Denmark）、Bリンパ球の検出に抗CD20抗体（Thermo Fisher Scientific, U.S.A.）、マクロファージの検出には抗HLA-DR抗体（Dako, Denmark）を用いた。HE染色で真皮浅層に中程度の炎症反応が認められた紅斑部領域では肥満細胞、Tリンパ球及びマクロファージが混在性に多数認められた。Bリンパ球は散見される程度であり、好酸球はほとんど観察されなかった。またマクロファージとTリンパ球は表皮内にも散在性に観察された。一方、炎症反応の乏しい領域では、表皮基底細胞層及び毛根外根鞘に一致してさまざまな幅でTリンパ球が一列でバンド状に認められた（図6）。その他の炎症細胞についてはマクロファージの細胞数が紅斑部に比較して明らかに少ない以外は細胞数の差や分布に明らかな違いは認められなかった。それら各種抗体陽性細胞及びトルイジンブルー染色陽性細胞の細胞数及び分布を表にまとめた。

考 察

本症例の鑑別診断としては治療、肉眼観察及び年齢的観点から脂漏症を引き起こす疾患として、ビタミンA反応性皮膚症、原発性脂漏症、脂腺炎及び甲状腺機能低下症が検討された。まず本症例の最たる特徴である治療的観点からビタミンA反応性皮膚症との鑑別について過去に報告されたコッカー・スパニエルの2例と比較した場合、本症例の病変の局在は体幹から臀陰部の背側部で主座すること、被毛色がバフであること、発症年齢が遅いこと、表皮の正常角化亢進が目立つ点があげられた[5]。ただし本症例はパンチバイオプシーの前に角質除去を行っており、表皮と毛包の角質量の正確な比較は困難であった[5]。ビタミンA反応性皮膚症は特定の犬種、発症年齢、病変分布、病理所見及び治療反応などの厳密かつ複数の特徴的な現象に立脚した病名であり[1, 5-7, 9]、本症例と上記の4点で不一致が認められたため除外診断された。しかしコッカー・スパニエルよりさらに発

表 紅斑部と非紅斑部における各種抗体及びトルイジンブルー染色陽性細胞数とその分布

		細胞数*	分布
CD3	紅斑部	67 (58~76)	表皮 真皮 [§]
	非紅斑部	79.8 (55~106)	表皮基底層及び 毛包外根鞘 真皮
CD20	紅斑部	11 (3~22)	真皮
	非紅斑部	3.2 (0~10)	真皮
トルイジン ブルー	紅斑部	78 (69~91)	真皮
	非紅斑部	71.2 (56~89)	真皮
HLA-DR	紅斑部	277 (206~322)	表皮 真皮
	非紅斑部	67.4 (48~108)	表皮 真皮

* : 100倍10視野で測定し、その平均値を計測した。括弧内には最小数と最大数を示した。

§ : 真皮間質及び血管周囲

生はまれではあるがミニチュア・シュナウザーにもビタミンAにより寛解する皮膚症の報告がある [5]。すなわち本症例を含め、現状のビタミンA反応性皮膚症の現象論に必ずしも合致しない症例が存在する可能性は完全には否定できず、病理発生の解明のため今後、さらなる症例の蓄積とその解析が必要と思われる。次に肉眼観察から鑑別を要する脂腺炎に関して、本症例の病理組織所見では皮脂腺やその周囲に限局する炎症巣や皮脂腺の消失が認められないことから否定された [1]。最後に年齢的観点から鑑別すべき疾患として原発性脂漏症と甲状腺機能低下症に起因する脂漏性皮膚炎があるが、原発性脂漏症についてはその発症年齢が1歳未満の若齢なのに対し、本症例は高齢発症であるため否定された [1, 6]。甲状腺機能低下症については、甲状腺機能低下症でみられる体幹の両側対称性脱毛などの皮膚病変の発現様式が異なることに加え、毛検査や組織検査から休止期毛包やムチン沈着を主体とせず、否定的であった [3, 10]。なお本症例は臨床病理学的な検討も必要であると思われるが、来院前後に長期にわたってステロイド投与を受けており、euthyroid sick症候群を生じている可能性を考慮し、血清総サイロキシン濃度 (T₄) による評価は避けられた。また本症例は甲状腺機能低下症治療薬であるレボチロキシンナトリウムによる治療を一切受けずに皮膚症の寛解に至ったことが甲状腺機能低下症による脂漏症を否定した一つの要因であった。

本症例は貴重な脂漏症の症例と思われるため、皮膚の紅斑部と非紅斑部に対し、感染性病原体と炎症細胞に着

目し、病理組織学的手法で解析を行った。感染性病原体については紅斑、非紅斑にかかわらず細菌塊を認めず、角質内にマラセチア属菌様類円形構造物が少数観察され、来院前の検査結果を支持した。炎症細胞数とその分布について、紅斑部では非紅斑部と比較するとマクロファージが明らかに多く、その他の炎症細胞についてはリンパ球や肥満細胞を多数含むび慢性の混合性炎症像を呈していた。またマクロファージとTリンパ球の一部は表皮内でも観察された。本症例の特徴の一つにはビタミンA投与後から皮膚症状が改善したことがあげられるが [5, 7]、紅斑部の炎症反応の解析結果から過去に報告された犬のマラセチア皮膚炎の典型例や細菌あるいは真菌感染の認められた脂漏症罹患犬の炎症細胞の種類や程度が一致する点もあることから本症例におけるマラセチア属菌を含む感染性病原体の関与を否定することはできないと思われた [2, 4]。さらに本症例の非紅斑部の領域における炎症反応の解析において興味深い所見として表皮基底層及び毛包外根鞘に不規則な幅ながらTリンパ球が1列に整列していることが明らかとなった。このような表皮真皮境界面にTリンパ球浸潤を認める代表的な犬の非腫瘍性皮膚疾患としては、多形紅斑やエリテマトーデスの亜型と解されるシェットランド・シープドック及びコリーの潰瘍性皮膚症がある [11, 12]。いずれの疾患も肉眼的に潰瘍性病変を示すことや組織学的に表皮ケラチノサイトの著明なアポトーシスを伴うことから本症例との鑑別は要さないが、いずれもその特徴的なTリンパ球の分布からその発病機序に免疫反応が関与することが考えられている [11, 12]。よって本症例においても類似する機序が存在する可能性が推察されるが、複数の治療薬や病原体の関与を経て慢性的な経過をたどった本症例の基礎疾患本来の特徴を捉えたものであるかは不明であり、さらなる検証が必要である。

本報告を行うに当たって、病理組織標本作製を行っていただいた(南パソラボ及び板橋 恵氏 (株)新組織科学研究所)に深謝する。

引用文献

- [1] Gross TL, Ihrke PJ, Walder EJ, Affolter VK : 角化異常を伴う疾患、犬と猫の皮膚病、日本獣医皮膚科学会監訳、第2版、165-170、インターズー、東京 (2009)
- [2] Mauldin EA, Scott DW, Miller WH Jr, Smith CA : *Malassezia* dermatitis in the dog: a retrospective histopathological and immunopathological study of 86 cases (1990-95), *Vet Dermatol*, 8, 191-202 (1997)
- [3] Rojko JL, Hoover EA, Martin SL : Histologic interpretation of cutaneous biopsies from dogs with dermatologic disorders, *Vet Pathol*, 15, 579-589 (1978)
- [4] Scott DW, Miller WH : Primary seborrhea in English springer spaniels: a retrospective study of 14 cases, *J Small Anim Pract*, 37, 173-178 (1996)

- [5] Ihrke PJ, Goldschmidt MH : Vitamin A-responsive dermatosis in the dog, *J Am Vet Med Assoc*, 182, 687-690 (1983)
- [6] Medleau L, Hnilica KA : 角化及び脂漏性皮膚疾患, 犬と猫の皮膚疾患, 岩崎利郎監訳, 第2版, 298-302, 文永堂, 東京 (2007)
- [7] Watson TDG : Diet and skin disease in dogs and cats, *J Nutr*, 128, 2783S-2789S (1998)
- [8] Mineshige T, Kamiie J, Sugahara G, Yasuno K, Aihara N, Kawarai S, Yamagishi K, Shirota M, Shirota K : Expression of periostin in normal, atopic, and non-atopic chronically inflamed canine skin, *Vet Pathol*, 52, 1118-1126 (2015)
- [9] Yager JA, Wilcock BP : 原発性脂漏症と脂漏性皮膚炎, 犬と猫の外科病理学 皮膚病理学と皮膚の腫瘍, 大町哲夫訳, 66-67, New LLL出版, 大阪 (2002)
- [10] Gross TL, Ihrke PJ, Walder EJ, Affolter VK : 甲状腺機能低下症, 犬と猫の皮膚病 日本獣医皮膚科学会監訳, 第2版, 484-486, インターズー, 東京 (2009)
- [11] Gross TL, Ihrke PJ, Walder EJ, Affolter VK : 多形紅斑, 犬と猫の皮膚病, 日本獣医皮膚科学会監訳, 第2版, 68-70, インターズー, 東京 (2009)
- [12] Jackson HA, Olivry T, Berget F, Dunston SM, Bonenfant C, Chabanne L : Immunopathology of vesicular cutaneous lupus erythematosus in the rough collie and Shetland sheepdog: a canine homologue of subacute cutaneous lupus erythematosus in humans, *Vet Dermatol*, 15, 230-239 (2004)

High Efficacy of Vitamin A in an Elderly American Cocker Spaniel Dog with Seborrhea

Daisuke KOJIMA[†], Kyoko KOJIMA, Kazumi OTA and Yoshihiko KOJIMA

**Kojima Animal Hospital Animal Wellness Center, 2-14-68 Akiha, Akiha-ku, Niigata City, 956-0832, Japan*

SUMMARY

An 11-year-old, spayed female, buff-colored American cocker spaniel was presented with seborrhea of severe multifocal greasy crusts on the dorsal skin. Histologically, moderate to severe orthokeratotic hyperkeratosis and mild to moderate superficial dermatitis were observed. *Malassezia*-like organisms were found to be scattered in the keratin of the epidermis and follicular root sheath by using special stains including Periodic acid-Schiff stain (PAS) and Grocott's Methenamine Silver stain. Although the moderately inflamed skin lesions were composed of mixed mononuclear cells, T lymphocytes were found to be randomly distributed on the basal layer and the external root sheaths in mildly inflamed skin lesions by using immunohistochemistry and Toluidine blue stain. The dog gradually responded clinically to oral treatment with Vitamin A during the first two months, and was completely cured after five months of treatment.

— Key words : American cocker spaniel, seborrhea, Vitamin A.

[†] *Correspondence to : Daisuke KOJIMA (Kojima Animal Hospital Animal Wellness Center)*

2-14-68 Akiha, Akiha-ku, Niigata City, 956-0832, Japan

TEL 0250-24-2223 FAX 0250-24-2366 E-mail : daisuke@animal-wellness.co.jp

J. Jpn. Vet. Med. Assoc., 70, 235 ~ 239 (2017)