

原 著

シカにおける肺アスペルギルス症

松田一哉[†] 柳 充紘 秋山義侑 才力慎也
村田 亮 谷山弘行

酪農学園大学獣医学群 (〒069-8501 江別市文京台緑町582)

(2015年8月28日受付・2015年10月19日受理)

要 約

北海道におけるエゾシカ検査モデルにおいて、獣医師による解体時検査の実施されたエゾシカ368例のうち8例の肺に異常が確認された。このうち7例では、肉眼的に孤在性から多発性の硬結感のある結節性病変が認められ、組織学的にはアスペルギルス様真菌を伴う乾酪化肉芽腫もしくは乾酪壊死巣が認められた。うち3例については分子生物学的に *Aspergillus fumigatus* と同定された。以上から、7例は肺アスペルギルス症と診断された。シカの肺病変に占める割合の高さと病変の重篤化の点から、アスペルギルス症はシカの肺における重要な疾患であると考えられた。容易に触知できる病変を形成するため、解体時検査における触診検査が重要であり、個体の健康状態の把握のためにも適切な内臓検査の実施が不可欠であると考えられる。——キーワード：アスペルギルス症、シカ、肺。

-----日獣会誌 69, 47～51 (2016)

日本各地で野生のニホンジカの分布域拡大と高密度化が進み、農林業被害や生態系への影響、交通事故発生や市街地への侵入などの重大な社会問題をもたらしている。こうした状況に対して、個体数調整のための捕獲を始めとする被害防止対策が進められており、同時に、捕獲した個体を食肉として利用する動きも進められている。ニホンジカは家畜を対象とする「と畜場法」の対象外であるため、食用に供する目的で解体する際に獣医師による検査を義務付けられていないが、厚生労働省は平成26年に「野生鳥獣肉の衛生管理に関する指針（ガイドライン）」を策定して、野生鳥獣についても異常の有無の確認並びに衛生管理が必要との考えを示している。しかしながら、シカの疾病に関する罹患状況や病態に関する知見は家畜と比較して非常に乏しい。

北海道ではシカ肉の安全性確保の充実に向けた独自の検査システムとして、①行政（北海道環境生活部と保健福祉部）、②獣医師協議会（エゾシカ検査アドバイザー獣医師協議会：エゾシカの検査を実施する獣医師で構成）、及び③事業者（エゾシカ食肉事業協同組合：（一社）エゾシカ協会の認証を取得した8事業者で構成）の三者間の連携による検査モデルが構築されており、同組合で処理される一部の個体について、と畜場法に定められた

解体時検査を参考に獣医師による検査が実施されている。本検査モデルにおいて、著者らは疾病の疑いがある等の理由により専門的な鑑定が必要と判断された際の病理学的検査を実施している。本稿では、同検査で認められた肺アスペルギルス症について報告する。

材料及び方法

北海道東部で冬期にわな捕獲されたのちに一時養鹿され、平成26年5月から平成27年4月の1年間に食肉利用のために解体処理されたエゾシカ (*Cervus nippon yesoensis*) を対象とした。各個体の正確な養鹿期間は不明であるが、いずれも1年以内であった。獣医師により解体時検査の実施された368例（雌359、雄9；平均年齢2歳（1～4歳）、平均体重61kg（37.5～100.5kg））のうち、肺に異常が認められた8例の病理学的検査を実施した。症例の詳細を表に示す。獣医師による解体時検査の後に、肺全体（No.1は病変部のみ）が保冷状態で2日以内に当方へ送付された。詳細な肉眼検査を実施後、常法に従いホルマリン固定パラフィン包埋切片を作製した。ヘマトキシリン・エオジン染色並びに必要に応じて過ヨウ素酸シッフ反応及びグロコット染色を行い、組織学的検査を実施した。No.4～6の生材料は血液寒天培

[†] 連絡責任者：松田一哉（酪農学園大学獣医学群獣医学類獣医病理学ユニット）

〒069-8501 江別市文京台緑町582 ☎・FAX 011-388-4906 E-mail: kmatsuda@rakuno.ac.jp

表 肺に異常所見が認められた症例

No.	性別	年齢	体重(kg)	肺における肉眼所見
1	雌	2	58.5	暗赤色結節1個, 径1cm, 内部は黄白色乾酪化
2	雌	2	67.5	白色結節2個, 径1.5cm, 内部は黄白色乾酪化
3	雌	2	53	多発性の白色結節, 最大径1cm, 内部は黄白色乾酪化
4	雌	2	66	多発性の灰色結節, 最大径5mm, 内部は灰色均質化
5	雌	2	64	多発性の灰色結節, 最大径7mm, 内部は灰色均質化
6	雌	2	69	多発性の暗赤色結節及び腫瘤, 最大5×4×4cm, 内部は黄白色膿様から乾酪化
7	雌	1	46	多発性から癒合性の白色腫瘤, 最大13×12×7.5cm, 内部は乳白色粘土状
8	雌	2	58	散在性の軽度硬結白色巣及び暗赤色巣, 径約5mm

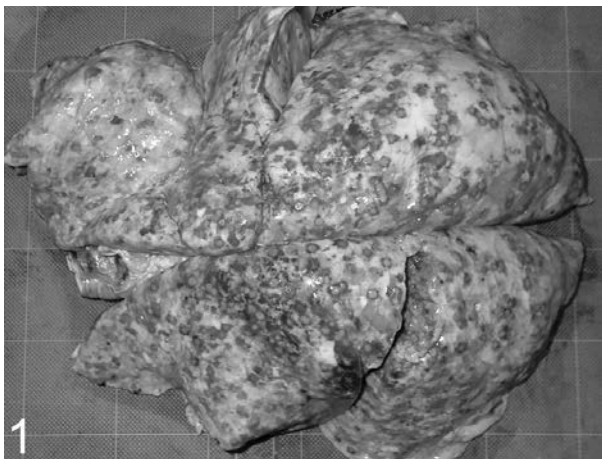


図1 小型結節性病変が認められた肺アスペルギルス症 (No. 4)
周縁部に出血層を伴う小型結節性病変が肺全体に多発している。

地に塗抹し, 発育した集落をサブロー寒天培地上で純培養した。培養後の集落からDNAをGenとるくん酵母用(タカラバイオ株, 滋賀)を用いて抽出した後, 18S及び28S rRNA遺伝子領域を増幅し, 約780bpの塩基配列を決定した[1]。既知の塩基配列との相同性をBLAST (<http://blast.ddbj.nig.ac.jp/blastn?lang=ja>)により検索し, 菌種同定を行った。

成 績

各症例の肺の肉眼所見を表1に示した。No. 1~7の7例では肺に結節性ないし腫瘤状病変が認められた。これらの病変は, 弾力感のある硬結な結節もしくは腫瘤として容易に触知することができた。No. 1と2では結節

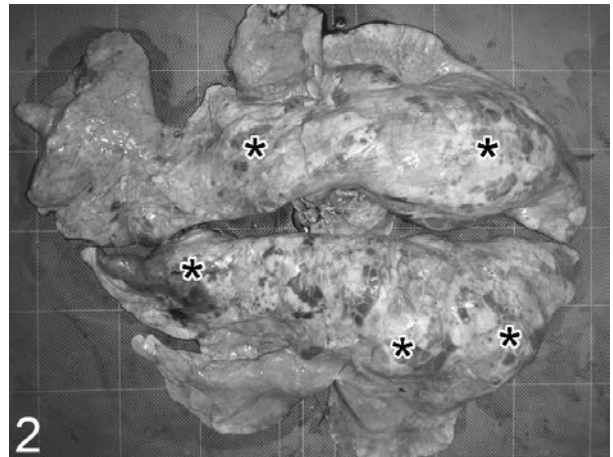


図2 大型結節性病変が認められた肺アスペルギルス症 (No. 6)
大型の結節性病変(アスタリスク)が肺全体に認められる。

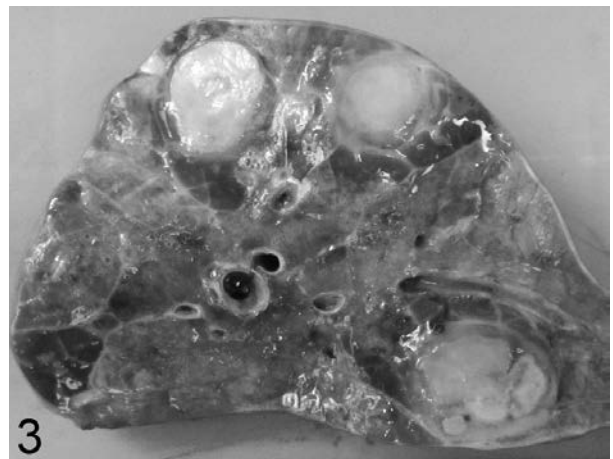


図3 肺実質内に形成された乾酪壊死巣 (No. 6)
結節性病変の断面において黄白色乾酪化病変が認められる。

はそれぞれ1及び2個であったが, No. 3~7の5例では肺全体に多発していた。病変の大きさは5mm未満から10cm以上まで多様であったが, 小型の結節が多発する症例 (No. 3~5) (図1) と大型の結節や腫瘤を形成する症例 (No. 6, 7) (図2) に大別された。病巣の色調はおおむね白色ないし灰色であり, 周縁部に薄層状の出血帯を伴う結節や周囲肺実質の肺炎を伴う病巣は, 肺表面から暗赤色結節として観察された。断面では結節内部が黄白色乾酪化 (図3) または灰色均質化しており, 大型腫瘤ではやや水分に富む乳白色粘土状の内容物が認められた。No. 7では横隔膜胸膜面に播種性病変と考えられる径5mmの白色結節が1個認められた。No. 8の肺では径約5mmで軽度の硬結感のある白色巣並びに暗

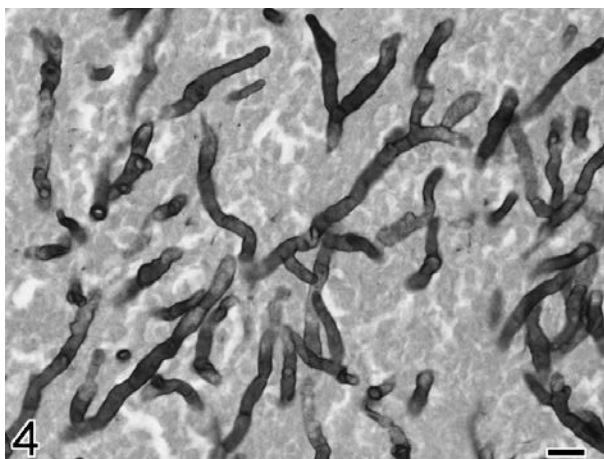


図4 乾酪壊死巣内に認められたアスペルギルス様真菌 (No. 3)

幅約4~6 μ mで隔壁を有し、Y字状に分岐する菌糸が認められる (グロコット染色 Bar=10 μ m).

赤色巣が散在性に認められた。

組織学的に、No. 1~7で肉眼的に認められた結節及び腫瘍に一致して乾酪化病巣が認められ、内部には真菌が認められた。真菌の太さは均等(約4~6 μ m)で、隔壁を有し、Y字状に分岐する菌糸として認められ(図4)、一部では袋状の子嚢と考えられる形態を呈していた。菌体はヘマトキシリン・エオジン染色に難染性であり、石灰沈着をきたした菌体は好塩基性に染め出された。また、過ヨウ素酸シッフ反応で赤紫色に、グロコット染色で黒色に染色された。No. 4を除く6例の乾酪化病巣は乾酪化肉芽腫として認められた。すなわち、病巣中心部に核退廃物を含む好酸性均質化した組織(乾酪壊死)が存在し、周囲を変性好中球の層に囲まれていた。この周囲をマクロファージ、リンパ球、形質細胞、線維芽細胞、新生毛細血管からなる層が囲んでおり、うっ血や出血も認められた。最外層はリンパ球浸潤を伴う線維性結合組織によって囲まれていた。乾酪化肉芽腫の周囲の肺実質では肺胞腔内における好酸性滲出液の貯留や軽度の好中球、マクロファージの浸潤が認められた。また、5例(No. 1, 3, 5~7)では、気管支や細気管支の内腔に菌体を含み乾酪化する膿瘍が存在し、一部で粘膜を破壊して実質内へと炎症反応が進展する壊死性化膿性気管支肺炎も認められた。一方、No. 4の乾酪化病巣の中心部は凝固壊死から乾酪壊死を呈して好中球に囲まれ、周囲肺実質には線維素の析出や出血が認められた。また、本例では病巣が小葉間質をまたいで形成され、病巣内に化膿性塞栓が多く認められる点が特徴的であった。

3例(No. 4~6)の肺病巣を血液寒天培地に塗抹したところ、好気培養においてすべての検体で真菌様集落の発育が認められた。これらをサブロー寒天培地上で純培養したところ、アスペルギルスと思われる糸状菌の集落

が形成された。各菌株のリボソームRNA遺伝子の塩基配列を解析した結果、すべての株が*Aspergillus fumigatus* (*A. fumigatus*)と100%の相同性を示した。

以上の所見からNo. 1~7の7例は肺アスペルギルス症と診断された。

No. 8では組織学的に多病巣性に肺胸膜の肥厚が認められ、同胸膜下の肺小葉は肺気腫、無気肺または間質線維化を呈していたが、病原体等は認められなかった。

解体時検査で肺病変の認められた8例における肺以外の病変として、肝臓の限局性黄褐色巣が1例(No. 7:組織学的に好酸球浸潤を伴う線維化)で認められた。このほか、腸結節虫病変が4例(No. 1, 2, 6, 7)、肝蛭寄生が3例(No. 1, 3, 4)、腰部筋出血(No. 2)、背部筋膿瘍(No. 7)が各1例で認められたが、組織学的検査は実施されていない。

考 察

1年間にわたり獣医師によって解体時検査が行われたエゾシカ368例のうち8例の肺に異常所見が認められ、うち7例は組織学的に肺アスペルギルス症と診断された。このうち3症例では病原体が分子生物学的に*A. fumigatus*と同定された。アスペルギルス属菌(*Aspergillus* spp.)は土壤中に腐生菌として生息する真菌であり、通常は動物に対して病原性を示さないが、衰弱個体や免疫力の低下した個体、あるいは長期の抗生物質治療を受けた動物では重篤な病態をもたらすことが知られている[2]。アスペルギルス属の約900菌種の中で、動物の疾患に関与する種として*A. fumigatus*、*A. flavus*、*A. niger*、*A. nidulans*及び*A. terreus*が挙げられる[2, 3]。アスペルギルス感染による病態としては経気道性に胞子を吸入することによる肺炎の発症が多い。また、本菌は血管侵襲性が強いために、病変が血行性に他臓器へ播種することも多い[2]。シカ科動物(family Cervidae)のアスペルギルス症については、欧米の飼養下及び野生のアカシカ(エルク:*Cervus elaphus*) [4-6]、ダマジカ(*Dama dama*) [7]、オジロジカ(*Odocoileus virginianus*) [8]、カリブー(トナカイ:*Rangifer tarandus*) [8]における肺病変が報告されており、多くは経気道性感染による発症と推察されている。一方、われわれの調べた限り、ニホンジカ(*Cervus nippon*)におけるアスペルギルス症の報告は見当たらず、また、国内でシカの肺疾患をサーベイランス調査した報告も見当たらない。今回の検査で肺アスペルギルス症の認められたシカは、養鹿中に呼吸器症状等は確認されていないが、肺全体に病変が多発していた5例では、健康状態に少なからず影響を及ぼしていたと考えられる。また、1年間に肺病変として検出された8例のうち7例がアスペルギルス症であり、本疾患が肺病

変に占める割合の高さと病変の重症化の点から、肺アスペルギルス症はシカの肺における重要な疾患であると考えられた。

組織学的に5例 (No. 1, 3, 5~7) では壊死性化膿性気管支肺炎からの病変拡大像が認められ、経気道性に病変が形成されたと考えられた。一方、1例 (No. 4) では肺小葉間質を中心とする病巣や化膿性塞栓の存在から、肺への血行性播種によって病変が形成された可能性も示唆された。病変が捕獲前から存在したのか、養鹿期間中に発症したのかの正確な判断は困難であるが、比較的早期の病変も含まれ (No. 4)、また、文献的に養鹿個体での報告も多く [4, 5, 7]、養鹿中に発症もしくは病変が拡大した可能性は否定できない。今回の症例には抗生物質等の投与歴はなく、肺以外の臓器においても特筆すべき病変は認められないため、養鹿中の何らかのストレスによって免疫低下に陥っていた可能性が考えられた。

今回認められた肺アスペルギルス症の全例において、容易に触知できる硬結感のある結節性病変が形成されており、解体時検査における内臓の触診検査の重要性が示された。また、今回の調査では、軽症の個体を含めて肺アスペルギルス症の発生率は約2% (7頭/368頭) であった。比較となる知見がないために本発症率の高低の評価はできないが、今後、養鹿ニホンジカの健康状態を把握する一つの指標になりうると考えられた。養鹿を有効に行うためには健康管理が最も重要であり、健康状態を把握するためには解体処理時の内臓検査を適切に実施し、必要に応じて検査機関において精査することが不可欠である。

本研究を遂行するに当たり、エゾシカ検査モデル事業に関わる北海道環境生活部並びに保健福祉部、エゾシカ検査アドバイザー獣医師協議会、エゾシカ食肉事業協同組合の皆さまに多大なご協力をいただいたことに深く感謝する。

引用文献

- [1] Soeta N, Terashima M, Gotoh M, Mori S, Nishiyama K, Ishioka K, Kaneko H, Suzutani T : An improved rapid quantitative detection and identification method for a wide range of fungi, *J Med Microbiol*, 58, 1037-1044 (2009)
- [2] Jones TC, Hunt RD, King NW : *Aspergillosis, Veterinary Pathology*, Jones TC, et al eds, 6th ed, 506-508, Williams & Wilkins, Baltimore (1997)
- [3] Chengappa MM, Pohlman LM : Agents of systemic mycoses, *Veterinary Microbiology*, McVey DS, et al eds, 3rd ed, 332-343, Wiley-Blackwell, Ames (2013)
- [4] Ferguson NM, Lévy M, Ramos-Vara JA, Baird DK, Wu CC : Hypertrophic osteopathy associated with mycotic pneumonia in two juvenile elk (*Cervus elaphus*), *J Vet Diagn Invest*, 20, 849-853 (2008)
- [5] Hattel AL, Shaw DP, Fisher JS, Brooks JW, Love BC, Drake TR, Wagner DC : Mortality in Pennsylvania captive elk (*Cervus elaphus*): 1998-2006, *J Vet Diagn Invest*, 19, 334-337 (2007)
- [6] Munro R, Hunter AR : Histopathological findings in the lungs of Scottish red and roe deer, *Vet Rec*, 112, 194-197 (1983)
- [7] Jensen HE, Jørgensen JB, Schönheyder H : Pulmonary mycosis in farmed deer: allergic zygomycosis and invasive aspergillosis, *J Med Vet Mycol*, 27, 329-334 (1989)
- [8] Fletch AL, Anderson RC : Four cases of systemic mycosis in cervids, *Bull Wildl Dis Assoc*, 5, 12-15 (1969)

Pulmonary Aspergillosis in Sika Deer (*Cervus nippon yesoensis*)

Kazuya MATSUDA[†], Mitsuhiro YANAGI, Yoshiyuki AKIYAMA, Shin-ya SAIRIKI,
Ryo MURATA and Hiroyuki TANIYAMA

* School of Veterinary Medicine, Rakuno Gakuen University, 582 Bunkyo-dai-Midorimachi, Ebetsu, 069-8501, Japan

SUMMARY

In the Hokkaido venison inspection project, veterinary inspectors examined 368 deer and found that 8 had pulmonary abnormalities. The affected deer were captured and fed until they were slaughtered. In 7 of the 8 cases, the lesions were single or multiple firm nodules located in the lung parenchyma, and were histologically characterized by a combination of caseous granuloma or caseous necrosis and intralobular *Aspergillus*-like fungi. In 3 of the 7 cases, the fungi were identified as *Aspergillus fumigatus* using molecular biological methods. Accordingly, the 7 deer were diagnosed with pulmonary aspergillosis. Based on its frequency among the detected pulmonary lesions and the severity of the advanced cases, it was concluded that aspergillosis is a significant lung disease in deer. Pulmonary aspergillosis lesions can be readily palpated during manual inspections, and appropriate visceral examinations including palpation are necessary to determine the health status of deer for venison. — Key words : aspergillosis, deer, lung.

[†] Correspondence to : Kazuya MATSUDA (Department of Veterinary Pathology, School of Veterinary Medicine, Rakuno Gakuen University)
582 Bunkyo-dai-Midorimachi, Ebetsu, 069-8501, Japan
TEL · FAX 011-388-4906 E-mail : kmatsuda@rakuno.ac.jp

J. Jpn. Vet. Med. Assoc., 69, 47 ~ 51 (2016)