

## 慢性的臨床症状を呈したイヌハイダニ *Pneumonyssoides caninum* 感染症の診断と治療

安藤 太<sup>1)</sup> 福本真一郎<sup>2)†</sup> 佐藤知生<sup>2)</sup> 足立亜沙美<sup>2)</sup>  
大関宏一郎<sup>3)</sup> 小野寺秀之<sup>4)</sup>

- 1) 宮城県 開業 (那智が丘アン・ペットクリニック: 〒981-1244 名取市那智が丘2-18-10)  
2) 酪農学園大学獣医学群 (〒069-8501 江別市文京台緑町582-1)  
3) 宮城県 開業 (おおぜき動物病院: 〒981-0942 仙台市青葉区貝ヶ森2-5-8)  
4) 宮城県 開業 (オノデラ動物病院: 〒981-0104 宮城郡利府町中央1-10-4)

(2014年2月24日受付・2015年3月12日受理)

### 要 約

宮城県内で飼育されていた慢性的膿性鼻汁とくしゃみを主訴とするゴールデン・レトリバー (避妊雌, 10歳, 体重30kg, 室内飼育) に対して, 鼻腔内内視鏡検査を行ったところ, 後鼻孔周囲並びに鼻腔粘膜表面からイヌハイダニ *Pneumonyssoides caninum* を検出した. 内視鏡による生前診断とミルベマイシン・オキシム投与により臨床症状の改善が認められた国内では初めての治験例となった.

—キーワード: ミルベマイシン・オキシム, 慢性鼻汁, *Pneumonyssoides caninum*.

----- 日獣会誌 68, 385~389 (2015)

イヌハイダニ *Pneumonyssoides caninum* は, 犬の鼻腔内に寄生するハイダニ科 Halarachnidae に属するダニで, 世界各地から報告されている [1]. しかしながら, 国内における本ダニの情報や詳細な臨床的所見及び病理学的観察などの報告はきわめて限られ, 学術論文の記載報告としては東京都内の1例があるにすぎない [2]. このたび筆者らは, くしゃみ及び慢性鼻汁を呈する宮城県仙台市で飼育されている犬に対し, 鼻腔内内視鏡検査を行い, イヌハイダニの感染を確認した. 今回, 内視鏡検査を用いた本症の生前診断と直接の虫体検出, 駆虫薬による臨床症状の改善並びに従来記載のなかった雌成ダニの確認等の国内における新知見が得られたので報告する.

### 症 例 及 び 方 法

**症例:** 本症例は, 大型犬種並びに小型犬種合わせて約10頭とともに屋内で飼育中のゴールデン・レトリバー (避妊雌, 10歳, 体重30kg) であった. 本症例を含め同居犬は全頭, 各種ワクチネーション及びフィラリ

ア予防薬 (イベルメクチン製剤) を定期的に処方されていた. 本症例は, 約3年前からくしゃみと膿性鼻汁が頻発するようになった. 同居犬で同様の症状を呈する例はなかった. 近医で抗生物質や抗炎症薬が処方され, 投薬中は症状が改善されたが, 休薬すると再発を繰り返すため, 鼻腔内の内視鏡検査を中心とした精査を目的として2013年12月に来院した.

初診時, 発咳, くしゃみが多く, 右鼻孔から少量の膿性鼻汁排出が確認された. 飼い主からは, 特に夜間に症状が顕著に観察されるという稟告を受けた. 常に右鼻孔付近を気にしており, 舌で舐め回していたためと思われる軽度の皮膚の炎症がみられた. 元気食欲, BCS等は正常であり, CBC検査で軽度の好酸球増多 ( $1,400/\mu l$ ) が認められたが, 血液生化学的検査及び凝固系検査等に異常は認められなかった. 疾病経過は, 膿性鼻汁が長期間確認されるが鼻梁, 頬部などに腫脹はみられず, X線上でも骨の融解, 破壊などの進行性の病変は確認できなかった.

症例に対して酒石酸ブトルファノール (0.15mg/

† 連絡責任者: 福本真一郎 (酪農学園大学獣医学群獣医寄生虫病学教室)

〒069-8501 江別市文京台緑町582-1 ☎011-388-4747 FAX011-387-5890  
E-mail: fukumoto@rakuno.ac.jp

表 *Pneumonyssoides caninum* の雌成虫と幼虫の計測値 ( $\mu\text{m}$ )

項目	成虫 1	成虫 2	成虫 3	成虫 4	成虫 5	成虫平均	幼虫 1	幼虫 2	幼虫 3	幼虫平均
体長	1,200	920	1,260	1,100	1,120	1,120.0	700	780	660	713.3
体幅	740	540	820	800	620	704.0	460	480	400	446.7
触肢	200	200	220	220	220	212.0	160	220	200	193.3
鉗角	140	120	160	120	140	136.0	120	120	100	113.3
左脚										
I	620	660	600	620	580	616.0	680	680	640	666.7
II	620	620	640	620	600	620.0	600	620	600	606.7
III	640	640	640	640	600	632.0	NM	620	580	600.0
IV	640	680	680	700	640	668.0				
右脚										
I	580	580	640	600	600	600.0	680	680	620	660.0
II	640	640	640	600	600	624.0	600	640	600	613.3
III	660	640	620	620	620	632.0	640	640	600	626.7
IV	660	680	600	700	600	648.0				

NM：破損のため計測せず

kg・BW)、プロポフォル (2.0mg/kg・BW) を静脈内投与し、イソフルラン吸入による全身麻酔下で内視鏡検査を行った。内視鏡 (挿入部外径 7.7mm：動物用ビデオスコープ VQ7112A, オリンパス株, 東京) を口腔から挿入し、咽頭近くで反転させ、後鼻孔の観察を行った。

初回内視鏡観察時に、後鼻孔辺縁を徘徊する複数ダニ虫体を肉眼で確認し、内視鏡挿入後には粘膜表面に複数のダニを認めた。次に別の内視鏡 (挿入部外径 2.8mm：OES 腎盂尿管ファイバースコープ URF type P5, オリンパス株, 東京) を用いて、順行性に鼻孔から鼻腔内と後鼻孔を観察した。鼻孔近くは鼻汁が少量認められ、炎症を思わせるやや充血した粘膜を確認した。鼻甲介の構造が複雑なため、内視鏡検査ですべての領域を確認することは不可能であった。ただし鼻腔背側をたどり、後鼻孔に向けての経路には病変はみつからず、後鼻孔周辺まで挿入した時点で初めて (口腔から反転させて確認した) ダニを確認した。鼻腔底部近くから奥に進むと、後鼻孔へは通過できなかったが、炎症など異常所見は得られなかった。鼻孔から加温した大量の水を用いて洗浄を行った結果、鼻孔から排出された洗浄水内に粘性の高い鼻汁とともに、大小不同の運動性のあるダニが回収された。

検査後、イヌハイダニ症を疑い、ミルベマイシン・オキシム (1.0mg/kg・BW) を週 1 回、3 週連続で経口的に処方した。検査 1 週間後の診察では、まだ軽度の鼻汁は存在したが、くしゃみはミルベマイシン・オキシム初回投与 3 日目から確認されず、臨床症状の改善がみられ、ミルベマイシン・オキシム初回投与 60 日目に再度内視鏡による確認検査を行ったが、ダニは検出されなかった。

回収されたダニの形態学的観察：70%エタノールで

固定保存された虫体は、酪農学園大学獣医寄生虫病学研究室において、形態学的観察を行った。ゲーター液を用いて透徹封入標本を作製し、鏡検、写真撮影を行い、描画装置を用いて作画し、計測を行った。

ダニの記載：今回観察に用いたダニは、幼ダニ 3 匹と成ダニ 5 匹 (雌：幼虫形成 1, 虫卵包含 2：虫卵幼虫未形成 2) であった。虫体は卵円形を呈していた。

幼ダニ：3 対 6 脚の幼ダニは体長 660~780  $\mu\text{m}$  (平均 713.3  $\mu\text{m}$ )、体幅 400~480  $\mu\text{m}$  (平均 446.7  $\mu\text{m}$ ) であった。

雌成ダニ：体長 920~1,260  $\mu\text{m}$  (平均 1,120  $\mu\text{m}$ )、体幅は 540~820  $\mu\text{m}$  (平均 704  $\mu\text{m}$ ) であった。各計測値は、表のようであった。胴内に虫卵を含む個体 2 匹 (図 2) と幼虫体を含む個体が確認された (図 3)。背側に複雑な辺縁と紋様を有する背板が認められた (図 4)。第 1 脚末節端の鉤は、2 本で他の 2~4 歩脚と比べ大形であった (図 5)。触肢長と顎体基部長はほぼ同長であった (図 6)。

以上の形態学的所見及び宿主が犬であり、寄生部位が鼻腔であったことから *Pneumonyssoides caninum* (Chandler and Ruhe, 1940) Fain, 1955 と診断した。

## 考 察

国内でのイヌハイダニ症例の報告はきわめて少なく、今回の症例は国内での第 2 報になる [2]。国内での第 1 報告例では、受診時に臨床症状は認められず、飼い主が採取した幼ダニのみの形態に基づいた症例であった。臨床症状を呈した個体からの獣医師による虫体の検出及び駆虫薬の投与による治験例としては本報告が最初である。また宮城県は、国内での初地理的分布の記録になる。

イヌハイダニの形態学的分類については、最初に幼ダニ及び雌の成ダニとの形態に基づき *Pneumonyssus*

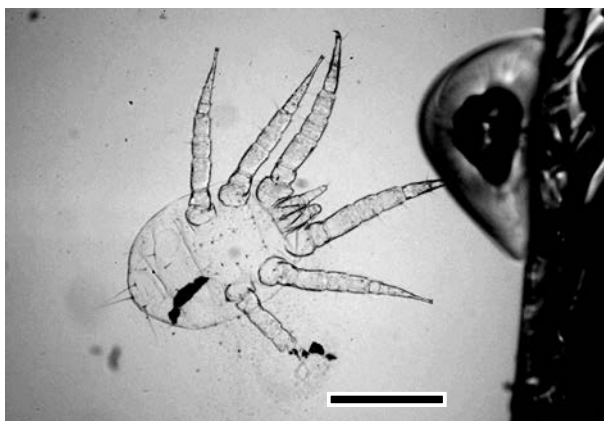


図1 *Pneumonyssoides caninum* : 幼虫 (Bar=0.5mm)




図2 成虫 (雌: 虫卵包含個体) (Bar=0.5mm)




図3 成虫 (雌: 幼虫包含個体) (Bar=0.5mm)

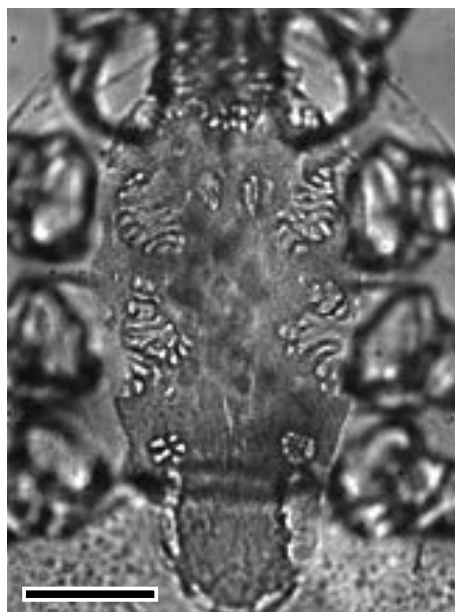


図4 成虫 (雌: 不規則な紋様を呈する背板) (Bar=0.05mm)

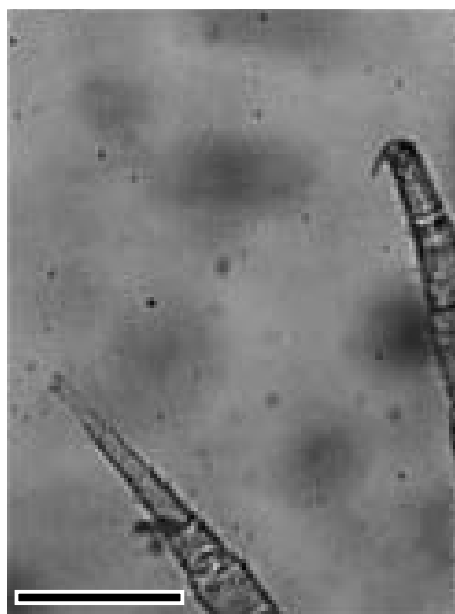


図5 成虫 (雌: 第1歩脚と第2歩脚末端) (Bar=0.05mm)

*caninum* Chandler and Ruhe, 1940として新種報告され [3], その14年後に雄成ダニの形態が報告された [4]. さらにアフリカのイボイノシシ *Phacochoerus aethiopicus* の鼻腔から検出されたダニが新属 *Pneumonyssoides* 属として報告され, 犬から報告されていた *Pneumonyssus caninum* も新属に編入された [5]. 幼ダニの形態が再記載された際にも *Pneumonyssoides* 属が用いられている [1, 5, 6]. 今回の症例で観察されたダニの各剛毛の配列は, 海外で報告されている *Pneumo-*

*nysoides caninum* のそれらと同様であった [3-5]. *Pneumonyssus* 属と *Pneumonyssoides* 属との鑑別は, 前者は触肢の第4・5節が融合し, 4節からなるのに対し, 後者は5節からなる. また前者では触肢長が顎体基部長よりも明らかに短いのに対し, 後者は触肢長と顎体基部長は同長かやや長いとしている [6]. 今回検出された幼ダニと雌成ダニにおいてもそれらの特徴が確認された. 今回検出され観察を行った検体数が少数であったため, 雄成虫の出現頻度に関しては判断できなかった. 今

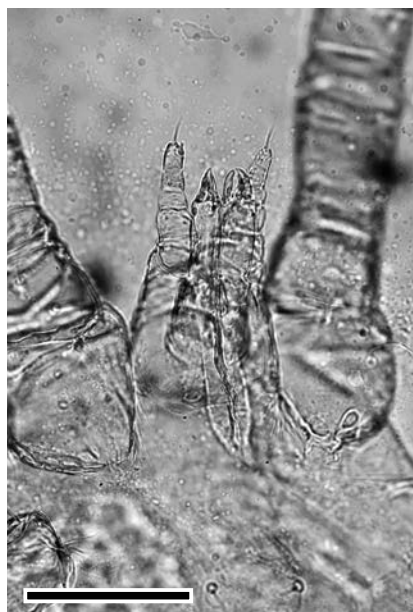

図6 成虫(雌:触肢と顎体基部)  
(Bar=0.05mm)

回、従来国内で記載されていなかった雌成ダニを初めて記録できた。あわせて幼ダニが形成された雌成ダニ個体の記録により、本ダニが卵胎生であることも国内で初めて示すことができた [3, 6]。若ダニのステージは確認できなかったが、本種の発育環は現在でも不明であり、欠如している可能性が高いと考えられる [3, 5]。

本症例は、慢性的な鼻炎症状の主訴で、内視鏡検査によってイヌハイダニ寄生が確認された国内で初めての症例である。本症の診断は、剖検時における虫体検出が多く [2]、生前の診断では鼻炎などの臨床症状から受診時に診断される機会があるものの、顕著な臨床症状を示さない場合も多いとされる [2, 8]。国内の生前診断症例では、過去に鼻端部に微小なダニの出現を目撃していたという飼い主の稟告から、複数回の受診時に行われた詳細な検査にもかかわらず虫体や破損片などはまったく認められず、結局飼い主により自宅で採取された虫体を用いて診断している [2]。国外の症例では、末梢血の好酸球増多が報告され [7, 8]、今回の症例でも好酸球の僅かな増加が確認された。その他の診断法としては、特異的抗体の検出による血清診断法が試みられているが、国内での実施は困難と思われる [9]。さらに鼻腔鏡法と鼻腔洗浄法などの組み合わせが報告されている [10]。今回の症例では、慢性のくしゃみと膿性鼻汁を主訴として受診しており、当初は上部気道の炎症性疾患を疑い対症療法を実施し、経過を観察したが、症状は改善しなかった。結果として、顕著な臨床症状を呈するイヌハイダニ症と診断された。今回の症例の場合には、鼻腔内内視鏡検査と同時に鼻腔内洗浄を行い、洗浄液を回収することによりダニの確認と採取が可能であった。カテーテルが

通過できない鼻洞や前頭洞などの部位にダニが分布していた場合は、必ずしも確認できると断言できないが、内視鏡は直接的に虫体を診断できるツールであることが実証された [10]。今後国内でも同様の臨床症状を呈する犬の症例に対しては、類症鑑別の一つとして「イヌハイダニ症」を考慮する必要性を提起した。

本ダニの駆虫に関しては、イベルメクチンの 0.2mg/kg 1 回皮下注、3 週間間隔で 2 回皮下注 [10, 11]、あるいはミルベマイシン・オキシムの 0.5~1.0mg/kg の毎週 1 回、3 週間経口投与により臨床的に良好な効果を得たと報告されている [12-15]。犬種により駆虫薬の選択には副作用の注意が必要であるが、今回の症例ではミルベマイシン・オキシムの投与により良好な臨床症状の改善が認められ、その後の再発も認められなかったため完治できたと判断された。

早崎峰夫博士には多大なご教示をいただいた。国内での症例に関して中山正成博士(奈良市, 中山獣医科病院)と齋藤 聡獣医師(札幌市, 石山通動物病院)には症例の情報をいただいた。和名の記載に関しては、日本ダニ学会会員各位から貴重なご意見をいただいた。記して謝する。

## 引用文献

- [1] 浅沼 靖: 第 6 章ヤドリダニ類, 第 4 節脊椎動物寄生の主要な科, ダニ類—その分類・生態・防除, 内田 亨, 佐々 学編, 第 3 版, 84-85, 東京大学出版会, 東京 (1978)
- [2] 佐伯英治, 宋 根鍋, 朴 台鎮, 内田明彦, 早崎峰夫: 飼い犬より検出されたイヌハイダニ *Pneumonyssoides caninum* 幼虫, 日獣会誌, 57, 245-248 (2004)
- [3] Chandler WL, Ruhe DS: *Pneumonyssus caninum* n. sp., a mite from the frontal sinus of the dog, J Parasitol, 26, 59-70 (1940)
- [4] Furman D: A revision of the genus *Pneumonyssus* (Acarina: Halarachnidae), J Parasitol, 40, 31-42 (1954)
- [5] Fain A: Un nouvel Acarien parasite des fosses nasals du Phacochère au Ruanda-Urundi. *Pneumonyssoides phacochoeri* n.g., n.sp., Revue Zool Botaniq Africaines, 51, 293-303 (1955)
- [6] Besch ED: Notes on the morphology of the larva of *Pneumonyssoides caninum* (Chandler and Rehu, 1940) Fain, 1955 (Acarina: Halarachnidae), J Parasitol, 46, 351-354 (1960)
- [7] Marks SL, Moore MP, Rishniw M: *Pneumonyssoides caninum*: The canine nasal mite, Compendium on Continuing Education for the Practicing Veterinarian, 16, 577-582 (1994)
- [8] Tharaldsen J, Grøndalen J: The nasal mite of dogs, *Pneumonyssus caninum*. A case report from Norway, J Small Anim Pract, 19, 245-250 (1978)
- [9] Gunnarsson LK, Zakrisson G: Demonstration of circulating antibodies to *Pneumonyssoides caninum* in experimentally and naturally infected dogs, Vet Parasitol, 94, 107-116 (2000)

- [10] Mundell AC, Ihrke PL : Ivermectin in the treatment of *Pneumonyssoides caninum*: a case report, J Am Anim Hosp Assoc, 26, 393-396 (1990)
- [11] Bredal WP : The prevalence of nasal mite (*Pneumonyssoides caninum*) infection in Norwegian dogs, Vet Parasitol, 76, 233-237 (1998)
- [12] Saari S, Nikander S, Oksanen A, Vayrynen R : The nasal mites (*Pneumonyssus caninum*) in dogs, The first report from Finland, Suomen Eläinlääkäri-lehti, 98, 647-652 (1992)
- [13] Gunnarsson LK, Möller LC, Einarsson AM, Zakrisson G, Hagman BG, Christensson DA, Uggla AH, Hedhammar ÅÅ : Clinical efficacy of milbemycin oxime in the treatment of nasal mite infection in dogs, J Am Anim Hosp Assoc, 35, 81-84 (1999)
- [14] Whitney GD : Treatment of *Pneumonyssus caninum* infestation, Modern Vet Pract, 54, 44 (1973)
- [15] Bredal W, Vollset I : Use of milbemycin oxime in the treatment of dogs with nasal mite (*Pneumonyssoides caninum*) infection, J Small Anim Pract, 39, 126-130 (1998)

---

Detection, Diagnosis and Treatment of a Canine Nasal Mite (*Pneumonyssoides caninum*) Infection in a Dog in Miyagi Prefecture, Japan

Futoshi ANDO<sup>1)</sup>, Shin-ichiro FUKUMOTO<sup>2)†</sup>, Chio SATOH<sup>2)</sup>, Asami ADACHI<sup>2)</sup>, Kohichiro OZEKI<sup>3)</sup> and Hideyuki ONODERA<sup>4)</sup>

1) *Nachigaoka Ann Pet Clinic, 2-18-10 Nachigaoka, Natori, 981-1244, Japan*

2) *Veterinary Parasitology, School of Veterinary Medicine, Rakuno Gakuen University, 582-1 Bunkyo-dai, Ebetsu, 069-8501, Japan*

3) *Ozeki Animal Hospital, 2-5-8 Kaigamori, Aoba-ku, Sendai, 981-0942, Japan*

4) *Onodera Animal Hospital, 1-10-4 Rifu-cho Chuo, Miyagi-gun, 981-0104, Japan*

SUMMARY

A spayed female Golden Retriever (10-year-old, 30 kg B.W., housed indoors) presented with chronic-onset nasal purulent discharge and sneezing for 3 years. Nasal mites were collected using nasal endoscopes. Larvae and pregnant female adults of *Pneumonyssoides caninum* were revealed microscopically. Resolution of clinical symptoms was observed following milbemycin oxime treatment. To the authors' knowledge, this is the second infection of canine nasal mites and the first description of mature female worms in Japan.

— Key words : milbemycin oxime, nasal purulent discharge, *Pneumonyssoides caninum*.

† Correspondence to : Shin-ichiro FUKUMOTO (Rakuno Gakuen University)

582-1 Bunkyo-dai, Ebetsu, 069-8501, Japan

TEL 011-388-4747 FAX 011-387-5890 E-mail : fukumoto@rakuno.ac.jp

J. Jpn. Vet. Med. Assoc., 68, 385 ~ 389 (2015)