

眼球病変の免疫組織化学的検索を実施した ぶどう膜皮膚症候群の秋田犬の1例

中原和人^{1)†} 村上麻美²⁾ 酒井洋樹²⁾ 柳井徳磨²⁾

1) 愛知県 開業 (中原動物病院: 〒484-0081 犬山市大字犬山字身打田2-8)

2) 岐阜大学応用生物科学部 (〒501-1193 岐阜市柳戸1-1)

(2012年12月12日受付・2013年8月26日受理)

要 約

眼瞼痙攣を主訴に来院した秋田犬を、原因不明の遷延化した両側性汎ぶどう膜炎と診断し、治療を開始した。治療に反応し、良化が見られたが、治療は継続されなかった。視覚消失を主訴に再来院した時には、胞状網膜剝離を発症していた。治療により良化したものの、再度治療は中断された。その後、飼い主が安楽死を希望して来院した時点では、続発性の緑内障を発症していた。安死術後、剖検によりぶどう膜皮膚症候群と診断された。眼球病変部の免疫染色により、虹彩、毛様体及び脈絡膜に浸潤するリンパ球はCD3陽性のT細胞が主体をなしており、これはB細胞の浸潤が主体をなす過去の報告と異なっていた。——キーワード：免疫染色，T細胞，ぶどう膜皮膚症候群。

----- 日獣会誌 67, 63～66 (2014)

犬のぶどう膜皮膚症候群：uveodermatologic syndrome (以下UDS) は、Vogt-Koyanagi-Harada-like syndromeともよばれ、1977年朝倉ら [1] によって初めて報告された。正確な病態はいまだ不明であるが、メラニン色素とメラニン産生細胞を標的とする自己免疫疾患であるとされており、好発品種としては、秋田犬、シベリアン・ハスキー、サモエド、シェットランド・シープドックが知られている。眼病変は、前ぶどう膜炎、汎ぶどう膜炎、虹彩または脈絡膜の脱色素、胞状網膜剝離である。慢性化すると、白内障、虹彩後癒着、膨隆虹彩、緑内障を呈する。皮膚病変としては、顔面の皮膚粘膜炎移行部、鼻平面、陰囊及び肉球の白斑である [2-5]。

今回UDSの秋田犬症例に遭遇し、その眼病変部の浸潤リンパ球の免疫組織化学的検索を実施し、過去の報告とは異なる知見が得られたので報告する。

症 例

症例は、秋田犬の雌、2歳7カ月齢、体重32.0kgで眼瞼痙攣を主訴に来院した。眼科検査で両眼ともに結膜の充血と浮腫、毛様充血、角膜浮腫と角膜実質深層での血管新生、角膜後面物質の沈着、ぶどう膜外反、視神経乳

頭の腫脹とその周囲の滲出像が見られた。遷延化した汎ぶどう膜炎と診断し、原因を追及するための血液検査を実施した。血液検査では、血小板の減少 ($1.29 \times 10^6 / \mu\text{l}$) が見られたが、紫斑や点状出血などは観察されず、採血部位の止血異常も認められなかった。その他、CBC、血液生化学検査では、異常値は認められなかった。追加検査には同意が得られず、画像検査、抗体測定などは実施できなかった。そこで、原因不明の汎ぶどう膜炎として、プレドニゾン (プレドニン錠5mg, 塩野義製薬(株), 大阪) 1mg/kg/dayの内服と0.1%デキサメタゾンアルコール (マキシデックス懸濁性点眼液0.1%, 日本アルコン(株), 東京) の点眼治療を開始した。ぶどう膜炎は治療により良化したため、プレドニゾンの内服を漸減し、第52病日で終了した。点眼も漸減していたが、その後飼い主都合で治療は中断された。第77病日、約1週間前から視覚を消失しているとの主訴で再来院した。眼底検査では、両眼とも眼底の脱色素と胞状網膜剝離が見られた。プレドニゾン1mg/kg/dayとフロセミド (ラシックス錠, アベンティス ファーマ(株), 東京) 40mg/head/dayで治療を開始し、第85病日には左眼で網膜の再接着が見られるなど、改善傾向が見られた

† 連絡責任者：中原和人 (中原動物病院)

〒484-0081 犬山市大字犬山字身打田2-8

☎0568-63-5400 FAX 0568-63-5401

E-mail: knakahara@vet.ne.jp



図1 眼球の組織像
白矢印で示す脈絡膜は、炎症細胞浸潤により肥厚し、網膜は色素上皮層（黒矢印）の上方で分離していた。（Bar = 200 μ m）

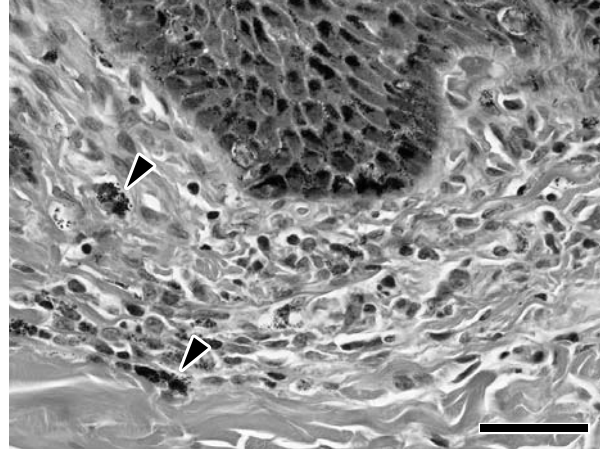


図3 鼻平面の組織像
表皮直下の真皮に、少数のメラノファージ（矢頭）をまじえたマクロファージの軽度の浸潤が認められた。（Bar = 50 μ m）

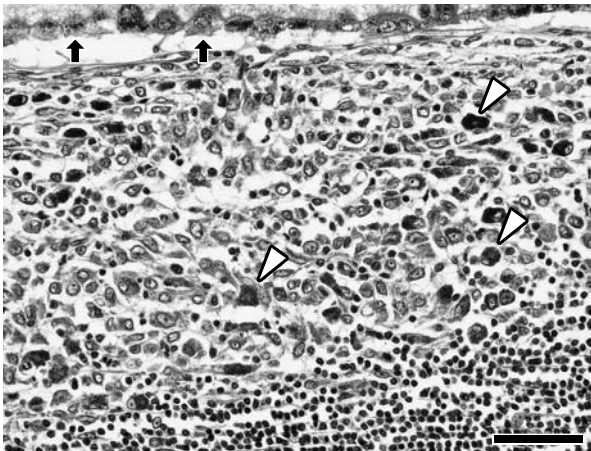


図2 脈絡膜の組織像
脈絡膜全体にび漫性にマクロファージ及びリンパ球を主体とした炎症細胞浸潤が認められた。メラニン色素を貪食したマクロファージも散在していた（矢頭）。矢印は網膜色素上皮層を示す。図右下の領域には高度にリンパ球が浸潤していた。（Bar = 50 μ m）

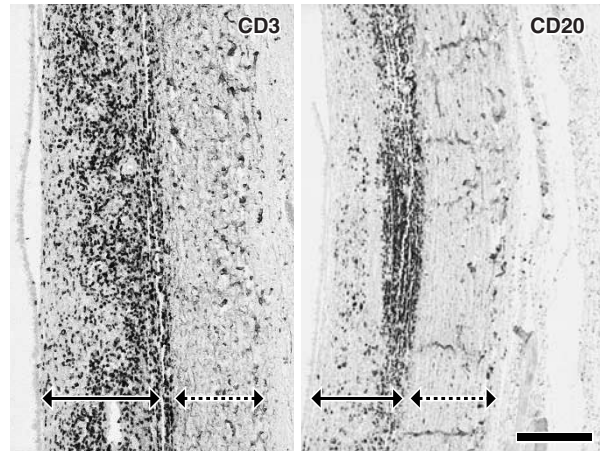


図4 眼球脈絡膜の免疫染色像
左図では、CD3陽性細胞がび漫性に浸潤し、右図では、CD20陽性細胞は強膜側に巣状に浸潤していた。実線矢印は脈絡膜、破線矢印は強膜を示す。（Bar = 200 μ m）

が、再度飼い主都合で治療は中断された。第96病日、安楽死を希望して再来院した。その時点では両眼ともに続発性緑内障を呈していた。安死術後、剖検を実施した。

病理検査所見：採取した両眼はブアン液で、その他の主要臓器は、10%中性リン酸緩衝ホルマリンで固定した。次いで定法に従い、パラフィン切片を作製し、ヘマトキシリン・エオジン染色を行い、光学顕微鏡にて観察した。両眼ともに網膜は鋸状縁より、網膜色素上皮層と杆・錐体細胞層の間で分離し、間隙には好酸性の漿液を満たしていた（図1）。虹彩、毛様体及び脈絡膜には、メラニン色素を貪食したメラノファージをまじえたマクロ

ファージ、リンパ球及び形質細胞の高度な浸潤を認めた。これらの炎症細胞浸潤により隅角部の固有構造は崩壊していた。網膜では、リンパ球の浸潤が内顆粒層に巣状に認められ、網膜色素上皮層側では、浸潤マクロファージからなる結節状病変（ダレン-フックス結節）が形成されていた（図2）。また肉眼では異常の見られなかった鼻平面でも表皮基底層及び直下真皮にメラノファージをまじえたごく軽度のマクロファージの浸潤が見られた（図3）。これらの変化はUDSの特徴的な非感染性肉芽腫性変化と一致した。その他の臓器では、髄膜などを含め、異常は見られなかった。浸潤リンパ球の解析のために眼球の連続切片を用いて、ポリマー法（Envision,

DakoCytomation, Denmark) による免疫組織化学染色を実施した。一次抗体として、抗ヒトCD3ウサギポリクロナール抗体 (4,000倍希釈, Sigma-Aldrich, U.S.A.), 抗ヒトCD20ウサギポリクロナール抗体 (100倍希釈, Acris Antibodies GmbH, Hiddenhausen, Germany), 抗ヒトCD79 α マウスモノクロナール抗体 (50倍希釈, DakoCytomation) を用いた。その結果、網膜及び脈絡膜内に巣状に浸潤するリンパ球は、主にCD20及びCD79 α 陽性を示すB細胞であり、CD3陽性を示すT細胞は、ごくわずかに認められるのみであった。一方、虹彩及び脈絡膜内へ浸潤するリンパ球はCD3陽性を示すT細胞が主体であった (図4)。

考 察

UDSにおいては眼症状が皮膚症状より先行するとされている [2, 3]。今回の症例でも肉眼病変は眼のみに見られたが、病理組織検査では鼻平面皮膚においても、軽度な肉芽腫性炎を認めた。

人の Vogt-Koyanagi-Harada Disease (以下 VKH) と犬の UDS はその病態に共通点が多い。Yamaki ら [6] は、人のチロシナーゼ関連蛋白を秋田犬に皮下投与して得られた変化は VKH と一致することから、秋田犬の UDS は人の VKH と同様なものであると結論づけている。一方、両者の相違点としては、VKH で見られる髄膜での変化は UDS では見られないことが多く [2-4]、筆者らが調べたかぎり、神経症状を示した例は過去に1報しかない [7]。今回の症例も、過去の多くの報告と同様、髄膜に変化は見られなかった。

また、もう一つの相違点として、眼球内の浸潤リンパ球は、VKH ではT細胞主体であった [8, 9] が、UDS ではB細胞主体であった [10] 点である。UDS の免疫組織化学的解析の報告は Carter ら [10] の1報しかないが、その中で2例の秋田犬の UDS における眼球内と皮膚における浸潤リンパ球は、皮膚ではT細胞が主体であったが、眼球ではB細胞が主体であったと報告をしている。報告例のうち、発症から解剖まで5年近くが経過した Case2 において、眼球内浸潤リンパ球は CD79 α に染まらなかったが、B細胞と判断している。Case1 は眼球病変はあるが、肉眼的に皮膚病変がない時点で、解剖を実施しており、毛様体に浸潤するリンパ球はT細胞主体であったが、全体ではB細胞主体と判断している。この2症例の解剖までの時間差と眼球内リンパ球の分布の違い、及び皮膚の免疫組織化学的解析から、Carter ら [10] は、UDS では最初にB細胞主体のTh2反応が起こり、その後皮膚病変はT細胞主体のTh1反応に移行し

ていくために、上記の結果になったものと推測した。今回の症例も、網膜に浸潤したリンパ球は主にB細胞であったが、UDSの主病変である虹彩及び脈絡膜では、T細胞が主体であった。

Carter ら [10] の Case1 と本症例の解剖を実施した病期は非常に近いと思われるが、どのような理由で、主体リンパ球に違いが生じたのかは不明である。しかし少なくとも秋田犬の UDS については、Yamaki ら [6] の報告もふまえ、本報告の結果の方が納得できる。いまだ正確な病態が不明な UDS の免疫学的な病態を検証するためには、さまざまな病期について検証を行う必要があると思われ、今後の症例の蓄積を待ちたい。

論文作成にあたりご助言いただいた、新井獣医科病院 新井賢院長に深謝する。

引用文献

- [1] 朝倉宗一郎, 高橋俊博, 大西堂文: 秋田犬の Vogt-小柳-原田症候群 (急性びまん性ブドウ膜炎) について, 獣医畜産新報, 673, 449-455 (1977)
- [2] Collins BK, Moore PC: Diseases and surgery of the canine anterior uvea, Veterinary Ophthalmology (Gelatt KN), 3rd ed, 755-795, Lippincott Williams & Wilkins, Maryland (1999)
- [3] Hendrix DVH: Diseases and surgery of the canine anterior uvea, Veterinary Ophthalmology (Gelatt KN), 4th ed, 812-858, Blackwell Publishing, Iowa (2007)
- [4] Pena TM, Leive ML: 犬の結膜炎と眼瞼炎, 眼科免疫と免疫介在性眼科疾患, 金山喜一他監訳, 12-14, interzoo, 東京 (2008)
- [5] Townsend WM: 犬と猫のぶどう膜炎, 眼科免疫と免疫介在性眼科疾患, 金山喜一他監訳, 110-111, interzoo, 東京 (2008)
- [6] Yamaki K, Takiyama N, Itho N, Mizuki N, Maehara S, Wakaiki S, Hayakawa K, Kotani T: Experimentally induced Vogt-Koyanagi-Harada disease in two Akita dogs, Exp Eye Res, 80, 273-280 (2005)
- [7] Cottrell BD, Barnett KC: Haradas disease in the Japanese Akita, J Small Anim Pract, 28, 517-521 (1987)
- [8] Inomata H, Sakamoto T: Immunohistochemical studies of Vogt-Koyanagi-Harada disease with sunset sky fundus, Curr Eye Res, 9, 35-40 (1990)
- [9] Kahn M, Pepose SJ, Green WR, Miller J, Foos YR: Immunocytologic finding in a case of Vogt-Koyanagi-Harada Syndrome, Ophthalmology, 100, 1191-1198 (1993)
- [10] Carter WJ, Crispin SM, Gould DJ, Day MJ: An immunohistochemical study of uveodermatologic syndrome, Vet Ophthalmol, 8, 17-24 (2005)

Uveodermatologic Syndrome in a Japanese Akita Dog – Immunohistochemical
Finding of Ocular Lesions

Kazuto NAKAHARA^{1)†}, Mami MURAKAMI²⁾, Hiroki SAKAI²⁾ and Tokuma YANAI²⁾

1) *Nakahara animal hospital, 2-8 Miuchida, Inuyama, Inuyama-shi, 484-0081, Japan*

2) *Faculty of Applied Biological Sciences, Gifu University, 1-1 Yanagido, Gifu, 501-1193, Japan*

SUMMARY

A Japanese Akita dog presented with blepharospasm and was diagnosed as having chronic pan-uveitis with of unknown cause. Steroid treatment improved the clinical signs and the treatment was discontinued. Subsequently, the dog presented with vision loss and bullous retinal detachment was observed. The clinical signs again improved with steroid treatment and once again treatment was discontinued. The third time, the dog presented with vision loss and secondary glaucoma had developed. The owner ordered euthanasia. After euthanasia, uveodermatologic syndrome was diagnosed via autopsy by characteristic pathological findings. Immunohistochemical analysis of the globes revealed CD3-positive T lymphocytes as the predominant infiltrating lymphocyte type, which was in contrast to a previous report detailing mainly B lymphocytes.

— Key words : Immunostaining, T-cells, uveodermatologic syndrome.

† *Correspondence to : Kazuto NAKAHARA (Nakahara animal hospital)*

2-8 Miuchida, Inuyama, Inuyama-shi, 484-0081, Japan

TEL 0568-63-5400 FAX 0568-63-5401 E-mail : knakahara@vet.ne.jp

J. Jpn. Vet. Med. Assoc., 67, 63 ~ 66 (2014)
