資　料

全国食肉衛生検査所協議会病理部会研修会（第60回）における事例報告（Ⅱ）

長　田　久　光　　五十嵐　隆　雄†

全国食肉衛生検査所協議会病理部会事務局山梨県食肉衛生検査所
（〒406-0034　笛吹市石和町唐柏1028）

Proceedings of the Slide-Seminar held by National Meat Inspection Office Conference Study Group (60th) Part Ⅱ

Hisamitu OSADA and Takao IGARASHI †

Meat Inspection Office of Yamanashi Prefecture, 1028 Karakashiwa, Isawa-mati, Fuefuki-city, 406-0034, Japan

（2010年8月16日受付・2011年7月13日受理）

13　豚の全身性腫瘍

〔持田　雅（金沢市）〕

症例：豚（デュロック），雄，約3歳．

臨床的事項：著変を認めず．

肉眼所見：胃，肝リンパ節部位を中心に最大直径約20cmの類白色腫瘤が多発し，割面は膨隆し髄様で中心部には石灰沈着を伴う黄白色，壊死様部と出血巣を認めた．脾臓は表面に類白色の直径2～3cmの結節が多発し，周囲組織と高度に癒着していた．肝臓，腎臓，心臓の表面及び実質内部に直径1～4cmの類白色結節が散在していた．肺の中葉と後葉辺縁部，胃小弯の漿膜面，結腸，直腸漿膜面，膀胱の漿膜と粘膜面に大小さまざまな類白色結節が多発していた．また，気管気管支リンパ節，腎リンパ節，脾リンパ節，腸間膜リンパ節が腫大していた．胸・腹膜に直径2～6cmの類白色腫瘤が多数分布していた．骨髄に著変はなかった．

組織所見：すべての腫瘤及び結節部は，円形から類円形のクロマチンに富んだ核を持ち，細胞質に乏しいシート状に配列する腫瘍細胞で構成されており，starry sky像がみられた．腫瘍細胞には大小不同，核異型，分裂像も認められた．鍍銀染色では細網線維によって分画されている像がみられた．各臓器で腫瘍細胞は浸潤性に増殖していた．免疫染色ではCD20cyに陽性，CD3に陰性であった．

診断名：B細胞性リンパ腫

討議：病理学的には白血化していないのでリンパ腫だが，病理部会では行政処分に関わる診断名をつけているとの意見があった．

14　豚の全身性腫瘍

〔崎村　愛（熊本県）〕

症例：豚（交雑種），雌，6カ月齢．

臨床的事項：病歴不明で，正常畜として搬入され，特に異常は認められなかった．

肉眼所見：肝リンパ節は直径10cm，胃リンパ節は直径5cm程度に腫大．脾臓も80×15×5cm程度に腫大していた．肝臓はやや黄色を呈して腫大し，径約5mmの境界不明瞭な灰白色斑が播種状に認められた．

組織所見：リンパ節の固有構造は消失し，中型からやや大型で類円形の腫瘍細胞がび漫性に増殖していた．腫瘍細胞は大小さまざまで，有糸分裂像，starry sky像も認められた．中等度から狭い細胞質は好塩基性に染まり，核は類円形で，網工粗，クロマチンは少なく淡明で，1～2個の核仁を持つものも認められた．脾臓では

† 連絡責任者：五十嵐隆雄（山梨県食肉衛生検査所）
〒406-0034　笛吹市石和町唐柏1028　☎055-262-6121　FAX 055-263-9528
E-mail : shokuniku@pref.yamanashi.lg.jp

† *Correspondence to : Takao IGARASHI (Meat Inspection Office of Yamanashi Prefecture)*
1028 Karakashiwa, Isawa-mati, Fuefuki-city, 406-0034, Japan
TEL 055-262-6121　FAX 055-263-9528　E-mail : shokuniku@pref.yamanashi.lg.jp

一部に赤脾髄，脾柱が認められたものの，脾臓本来の構造は消失し，リンパ節でみられたものと同様の腫瘍細胞がび漫性に増殖していた．肝臓では小葉間結合織及び類洞が拡張しリンパ節と同様の腫瘍細胞が浸潤していた．リンパ節，脾臓，肝臓の腫瘍組織では，鍍銀染色で細胞間に網状に細網線維が認められた．血液塗沫では，大小さまざまで，好塩基性に染まる狭い細胞質と，網工繊細，クロマチンが少ない，不整形の核を持つリンパ球様の細胞が観察された．これらの腫瘍細胞には複核，空胞変性がみられた．各病変部の免疫染色ではCD3，CD79ともに陰性であった．

診断名：リンパ腫

追加：CD3，CD79で陰性であったが，他の方法で検討が行われていないため非T非B細胞性リンパ腫とは診断できなかった．

15　豚の腸間膜及び肝臓の腫瘤

〔西條純枝（横浜市）〕

症例：豚（品種不明），雌，約3歳．

臨床的事項：著変を認めなかった．

肉眼所見：腸間膜リンパ節は腫脹し，割面は乳白色，充実性で均質，無構造であった．その他，全身のリンパ節に腫大が認められ，多くで割面は軽度水腫性で，乳白色，充実性，均質無構造であった．肝臓全葉の横隔面・内臓面の両面に直径0.8～4.0cmの白色～乳白色の腫瘤を認めた．腫瘤は，円形で境界不明瞭のものから包膜面より隆起し肝臓実質との境界が明瞭なものまでさまざまであった．また，実質深部にも同様の腫瘤が認められた．

組織所見：腸間膜リンパ節では濾胞の増生が認められた．核小体を1～数個もつ中型の核と胞体の乏しい細胞が，さまざまな形態をとって増殖していた．また，濾胞内には好酸性の広い細胞質と小型～中型類円形で，クロマチンに富み，偏在する核を持つ印環細胞様の細胞が認められ，一部では泡沫状の細胞質もみられた（図3）．PAS染色では細胞質が陽性を示した．肝臓の腫瘤も腸間膜リンパ節と同様のリンパ球様細胞及び印環細胞様の細胞から構成されていた．免疫染色では，リンパ球様細胞がBLA36陽性，印環細胞様の細胞がIgM陽性を示した．

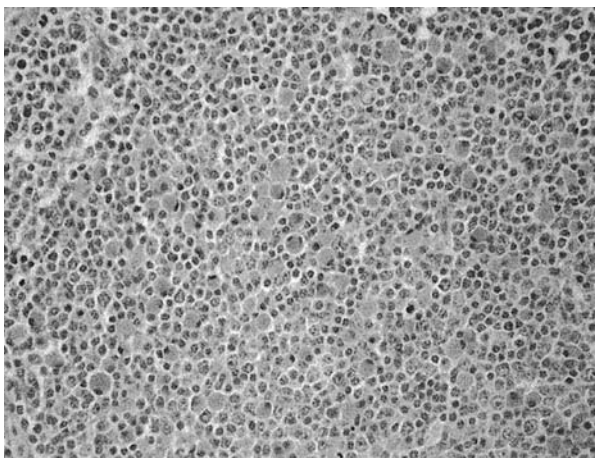

図3　腸間膜リンパ節．濾胞内には，印環細胞様の細胞が認められ，一部では泡沫状の細胞質もみられる．（HE染色　×400）．（横浜市食検提出）

診断名：印環細胞様の細胞を伴う濾胞性リンパ腫

討議：獣医学領域ではまだ，リンパ腫について印環細胞という言葉が一般的ではない，ラッセル小体という記述にとどめるべきかという意見があった．

16　豚の全身性腫瘍

〔鈴木佐緒里（名古屋市）〕

症例：豚（雑種），雌，年齢不明．

臨床的事項：やや削痩，その他，著変を認めなかった．

肉眼所見：腸間膜リンパ節は腫大し，結合して板状になっており，腹腔内のリンパ節も腫大していたが，体表リンパ節，胸腔内リンパ節に著変は認めなかった．肝臓及び腎臓の表面と実質に，境界明瞭な白色腫瘤を多数認めた．脾臓と横隔膜の表面や肺辺縁に白色腫瘤を観察したが，実質内への浸潤はなかった．腹膜にも白色腫瘤を認めた．

組織所見：腸間膜リンパ節は淡明で，大型の核を持つリンパ芽球様細胞に置換され，リンパ節固有の構造は消失していた．腫瘍細胞は，核が大小不同，核小体明瞭で異型性が高く，核分裂像も豊富に認めた．肝臓と腎臓の表面と実質にみられた腫瘤も同様の腫瘍細胞よりなり，周囲組織へ浸潤していた．脾臓と肺にも同様の腫瘍細胞が増殖していたが，実質内への浸潤はなく，境界は比較的明瞭であった．横隔膜でも同様の腫瘍細胞が増殖し，筋線維の大部分が消失していた，腹膜でも同様の腫瘍細胞を認めた．また，免疫染色で，いずれの腫瘍細胞もCD20陽性だった．

診断名：B細胞性リンパ腫

討議：演者は肉眼的・組織学的所見から播種性のリンパ腫と推測した．肝臓の病変は播種性と考えられるが，腎臓については血行性と考えられるとの意見があった．

17　豚の腹腔内腫瘤

〔佐藤美行（群馬県）〕

症例：豚（雑種），雌，3歳．

臨床的事項：病歴は不明，健康畜として搬入された．

肉眼所見：膵十二指腸付近に被膜に覆われた凹凸のある卵型の最大腫瘤（12×9×8cm）を認め，割面は黄

白色，充実性であった．肝臓は変性，腫大し，脆弱で，割面に暗赤色の出血病変が散見された．脾臓は腫脹し，濾胞不明瞭であった．腎臓は褪色し，やや腫大，表面はび漫性に出血を伴う針頭大～小豆大の灰白色結節を認めた．小腸は漿膜面に点状出血がみられた．子宮内膜は肥厚し，卵巣には大豆大の腫瘤が多発しており，割面は灰白色，充実性であった．肝リンパ節，腎リンパ節は出血を伴い鶉卵大に，内腸骨リンパ節，鼠径リンパ節及び浅頸リンパ節は鶉卵大～家鴨卵大に腫大していた．胸腔内では，軽度の肺炎及び気管支リンパ節の腫大を認めた．また，各臓器は全体的に黄色を帯び，筋肉の一部はやや緑色を帯びていた．

組織所見：最大腫瘤の腫瘍組織は結合組織の発達に乏しく，少量の細胞質を持つ多角形から類円形の細胞が充実性，シート状に増殖していた．腫瘍細胞の核は円形から不整形で核小体を1～2個有し，クロマチンに乏しく，細胞質内には好酸性顆粒を有していた．有糸分裂像も多数認めた．同様の腫瘍細胞が肝，脾，腎，心，肺，小腸，子宮，卵巣組織内に浸潤していた．骨髄腔内には好酸性顆粒を持つ腫瘍細胞が増殖していた．腫瘍細胞はペルオキシダーゼ染色陽性，ナフトールAS-Dクロロアセテートエステラーゼ染色陰性であった．

診断名：好酸球性白血病

討議：骨髄の一部の腫瘍細胞は好酸性顆粒を持っていない骨髄性の芽細胞との意見があったが，好酸性顆粒を染色で示したので骨髄性ではなく好酸球性とした．

18　牛の第一胃の腫瘤

〔山本靖典（北海道）〕

症例：牛（アンガス種），雌，148カ月．

臨床的事項：健康畜として搬入され，特に異常は認められず．

肉眼所見：第一胃の右前腹嚢において，径15cm程度の腫瘤を認めた．腫瘤は，漿膜面に軽度に隆起し，表面は平滑であった．粘膜面では，潰瘍状の境界部を伴って，硬く，カリフラワー状に隆起していた．腫瘤割面では，淡黄白色，充実性であったが，中心の大部分は腐敗臭を伴って，黒褐色，泥状に自壊していた．同様の腫瘤を，肝臓左葉横隔面（径3～5mm程度の集塊），後大静脈付近の肝静脈壁，肝門リンパ節及び後縦隔リンパ節に認めた．

組織所見：大型の核小体を有する，淡明で類円形の大型の核と，多角形で弱好酸性に染まる豊富な細胞質を持つ有棘細胞様の腫瘍細胞が，粘膜下組織内に乳頭状に増殖して浸潤していた．浸潤部の粘膜面に近い部分では，疎な結合組織の間質を伴って，胞巣を形成し，求心性に腫瘍細胞は扁平化し，中心部には明瞭な癌真珠が認められた（図4）．腫瘤の深部に向かうにつれて間質の結合組織が増え，胞巣は小型化し，島状に認められた．他の部位の腫瘤においても同様の腫瘍細胞が観察され，増殖はび漫性で，癌真珠の形成も認められなかった．

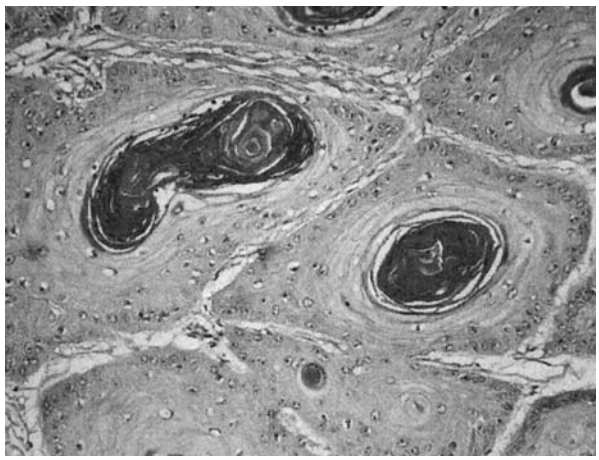

図4　有棘細胞様の腫瘍細胞が，疎な結合組織の間質を伴って増殖し，中心部には明瞭な癌真珠が認められる．（HE染色　×400）（北海道帯広食検提出）

診断名：角化性扁平上皮癌．

討議：発生起因について，慢性刺激やパピローマウイルス感染によるものではないかと討議がなされた．転移についてリンパ行性やリンパ逆行性及び血行性転移が考えられた．

19　牛の肝臓腫瘤

〔大西憲一（豊橋市）〕

症例：牛（黒毛和種），雌，210カ月齢．

臨床的事項：一般畜として搬入され，異常は認めなかった．

肉眼所見：肝臓の外側右葉に35×32×30cmのほぼ球形の腫瘤を認めた．腫瘤の表面は厚い線維性の被膜で被われていた．腫瘤割面は，結合組織で不規則，分葉状に区画され，一部に出血，壊死を認めた．各分葉で腫瘤の色調は異なり，暗緑色の部位は脆弱で，黄褐色の部位は弾力性に富んでいた．腫瘤と肝臓との境界は明瞭であった．

組織所見：大部分の腫瘍細胞は，シート状に配列し，細胞質は好酸性で，不整形を呈していた．核は類円形，楕円形，あるいは不整形で，大小不同を呈し，核・細胞質比は，正常肝細胞に比較して大きいものを多数認めた．核分裂像は高頻度で，複数の核を有する細胞も多かった．一部の腫瘍細胞は細胞質に胆汁色素を有し，細胞間に胆汁栓が散見された．

診断名：高分化型肝細胞癌

討議：腫瘤分葉間の色調の違いにより，組織像が異なることが討議された．黄褐色部には肝の三組があり肝細胞の過形成が疑われた．暗緑色部は核分裂像が多く，異

型性が高いこと，及び胆汁栓を伴っていることにより高分化型肝細胞癌と診断できた．

20　牛　の　子　宮

〔入江陽一（仙台市）〕

症例：牛（ホルスタイン種），雌，110カ月齢

臨床的事項：特記所見なし．

肉眼所見：両子宮角が高度に拡張し，子宮頸部から体部の腹面は連続して半筒状に壁が肥厚していた．肥厚部の刀割時には抵抗感があり，子宮内膜下に灰白色組織の増生が認められた．その他，肺実質，肝臓，横隔膜，副腎髄質及び気管気管支，縦隔，肝，内腸骨リンパ節に小豆大～鶉卵大の灰白色結節を観察した．また，子宮及び肺の病変の中心部に石灰化がみられた．

組織所見：子宮内膜から筋層にかけて，不整な腺腔構造を作る腫瘍細胞と，それを囲む豊富な膠原線維が認められた．腫瘍細胞の形態は立方，円柱，一部扁平上皮様で，類円形の核は淡明で，粗造なクロマチンを持ち，大小不同が著しく，分裂像が散見された．腺腔の内部にはPAS陽性，アルシアンブルーPH2.5に陰性の好酸性の液体の貯留と脱落細胞が認められた．また，一部の領域において石灰化を認めた．免疫染色では腫瘍細胞はサイトケラチンAE1＋AE3（DAKO）陽性，ビメンチン（DAKO）陰性であった．その他の腫瘤においても同様の腫瘍組織が確認された．その他，腫瘍間質の紡錘形細胞内にシュモール反応で青緑色に染まる，黄褐色顆粒が少量認められた．

診断名：子宮腺癌

討議：原発を疑う正常子宮腺と，腫瘍組織の組織的連続が認められないとの指摘を受けた．研修会後，子宮頸部において連続性が確認された．また子宮腺癌におけるリポフスチンの診断的意義が討議された．

21　牛の下顎の腫瘤

〔小野晴彦（佐賀県）〕

症例：牛（黒毛和種），去勢，21カ月齢

臨床的事項：下顎の吻側の歯肉に20×17×15cm大の腫瘤が発生し，採食困難となり病畜として搬入された．

肉眼所見：右下顎の第1，第2切歯間より連続して腫瘤が形成されていた．歯肉粘膜との境界は明瞭であったが，下顎骨との境界は不明瞭であった．割面は光沢があり，乳白色で，一部には硬固感のある骨様組織を認めた．

組織所見：歯肉粘膜上皮下に，卵円形から長楕円形の明るい核と好塩基性の細胞質を有する線維芽細胞様の腫瘍細胞が増殖し，細胞間質には豊富な膠原線維の増生を認めた．深部には不規則な形状の骨梁が多数形成され，その周囲を囲むように骨芽細胞が増殖していた．骨梁の周辺には多核で豊富な細胞質を持つ破骨細胞も認めた．また，腫瘤の各所において毛細血管の増生が顕著であった．

診断名：骨化性線維腫

討議：組織像では良性と考えられるが，腫瘍の成長が急速であることから悪性の疑いもあるという意見があった．また，討議後に再度精査した結果，腫瘍と歯の境界は明瞭であったが，下顎骨との組織学的な境界は見出せなかった．

22　牛の下顎部腫瘤

〔仲間京子（沖縄県）〕

症例：牛（黒毛和種），雄（去勢），19カ月．

臨床的事項：下顎部腫瘤の腫大により採食困難となり，予後不良と診断され病畜として搬入．生体検査にて，下顎部にハンドボール大の腫瘤を認めた．その他，著変はなかった．

肉眼所見：左下顎部から前方へ14×13×15cmの乳白色で硬結感のある腫瘤を認めた．腫瘤表面に凹凸があり，一部は自潰していた．割面は半透明，乳白色で弾力があり，白い線維状構造物が交錯するようにみえ，中心から辺縁に向けて乳白色及び桃白色の石灰化や骨様組織がみられた．辺縁部に壊死巣や膿瘍を認め，中心部はゼリー様で少量の漿液が貯留していた．

組織所見：腫瘤辺縁部には，広範囲に器質化の進んだ壊死を認め，細菌集塊や炎症細胞の浸潤が多数みられた．炎症巣を境に，類円形から紡錘形の明るい核と紡錘形から帯状の好塩基性の細胞質を有し，形態的に線維芽細胞と類似した腫瘍細胞の増殖を認めた．これらの細胞には核の異型性や分裂像はみられなかった．間質には膠原線維の増生，不整形の骨梁や新生血管が多数観察され，骨梁表面に骨芽細胞と破骨細胞を認めた（図5）．

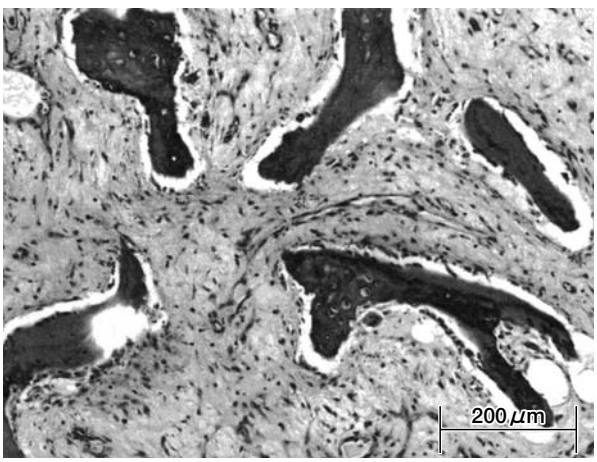

図5　骨小柱を囲むように配列した骨芽細胞と破骨細胞が認められる．（HE染色　×100）（沖縄県中央食検提出）

診断名：骨化性線維腫

追加：腫瘤表面の肉眼所見から，腫瘤の成長に皮膚の成長が間に合わず，皮膚が裂けた印象を受ける．腫瘤中心部は粘液腫様の病変が強い．複数の骨梁を取り囲む様に骨芽細胞が集塊をなしている部位があった．このような像は，鼻甲介の板状骨の形成時にみられる．

23　豚の皮膚腫瘤

〔末永昌美（長崎県）〕

症例：豚（雑種），雌，6カ月齢．

臨床的事項：病歴なし．左背側の皮膚に楕円形の黒色腫瘤（4.0×6.5cm）を1個認めた．

肉眼所見：腫瘤は周囲との境界が明瞭で，割面は黒色，充実性で膨隆していた．鼠径リンパ節，内腸骨リンパ節，浅頸リンパ節及び肺門リンパ節は腫大し，黒色を呈していた．肺及び肝臓には大豆大の黒色病変が散在していた．心臓，脾臓，腎臓及びその他のリンパ節は肉眼的に著変を認めなかった．

組織所見：黒色腫瘤は細胞質内に茶褐色の顆粒を含んだ腫瘍細胞のび漫性及び胞巣状増殖より成っていた．顆粒を含む腫瘍細胞は大小不同で，円形，楕円形，多角形，紡錘形と多様な形態を示した．核は淡明で類円形から楕円形を示した．肺及び肝臓でも黒色腫瘤と同様の形態を示す腫瘍細胞が確認された．肉眼的に黒色を呈していたリンパ節でも，同様の形態を示す細胞が髄索からリンパ洞にかけて増殖しており，固有構造は失われていた．茶褐色の顆粒はフォンタナ・マッソン染色で一様に黒色を示し，過マンガン酸カリウム・シュウ酸漂白法で漂白された．腫瘍細胞の免疫組織染色（㈱ニチレイバイオサイエンス）で，　　タンパク及びHMB45陽性を示した．

診断名：悪性黒色腫

追加：組織所見で異型性のある腫瘍細胞が確認できた．肉眼的に黒色を呈していたリンパ節の組織構造は壊され，褐色色素（メラニン）を含んだ細胞が確認された．免疫組織染色では，S-100 タンパク及びHMB45陽性を示しており，リンパ行性で転移した全身性の悪性黒色腫と診断された．