

Arcanobacterium pyogenes による豚の多発性 化膿性漿膜炎の1例

油井 武^{1)†} 芝原友幸²⁾ 小林秀樹²⁾ 亀田光澄³⁾
吉田輝美¹⁾ 荒井理恵¹⁾ 久保正法²⁾

- 1) 埼玉県中央家畜保健衛生所 (〒331-0821 さいたま市北区別所町107-1)
2) ㈱農業・食品産業技術総合研究機構動物衛生研究所 (〒305-0856 つくば市観音台3-1-5)
3) 秩父高原牧場 (〒355-0372 秩父郡東秩父村大字坂本2951)

(2010年9月6日受付・2011年3月22日受理)

要 約

埼玉県内の一養豚場で発育不良を呈する15週齢の肥育豚1頭を病理学的に検索した。肉眼的に、肝臓、脾臓、空腸、回腸及び結腸の漿膜、肺胸膜、心外膜、腸間膜に白色結節(直径約0.2~1.0cm)が多数認められた。組織学的に、この白色結節は、厚い結合組織に覆われた膿瘍であり、中央にグラム陽性、多形態の小桿菌がみられた。免疫組織化学的に桿菌に一致して、*Arcanobacterium pyogenes* 抗原が確認された。細菌学的検査により、肝臓、脾臓、腎臓、心臓、肺及び胸水から分離された小桿菌は、いずれも *A. pyogenes* と生化学的性状が一致した。また、16S rRNA 遺伝子配列解析により、肝臓の膿瘍から分離された細菌も *A. pyogenes* と同定された。本症例は、*Arcanobacterium pyogenes* による極めてまれな多発性化膿性漿膜炎と診断された。

—キーワード：膿瘍, *Arcanobacterium pyogenes*, 多発性化膿性漿膜炎。

----- 日獣会誌 64, 645~650 (2011)

Arcanobacterium 属には、*A. abortusis*, *A. bernardiae*, *A. bialowiezense*, *A. bonasi*, *A. haemolyticum*, *A. hippocoleae*, *A. phocae*, *A. pluranimalium*, *A. pyogenes* の9種が報告されている [1, 2]。これらは、グラム陽性、通性嫌気性、カタラーゼ陰性であり、形状はジフテリアに類似した不定形桿菌である。1982年に *Corynebacterium pyogenes* は *Actinomyces pyogenes* に分類された [3]。さらに、1997年に *Actinomyces pyogenes* は遺伝子解析により *Arcanobacterium pyogenes* に再分類されている [4]。このため菌種の同定には遺伝子解析が不可欠となってきた。

A. pyogenes 及び *A. haemolyticum* は、動物と人に病原性がある [5]。*A. pyogenes* は、健康豚の鼻腔、扁桃、泌尿生殖器、胃に常在する [6-8]。また、*A. pyogenes* は、さまざまな動物種の皮膚や関節、臓器に化膿性炎症を起こす日和見感染の原因菌である。おもに、豚では肺

炎 [9]、関節炎 [10]、脊椎膿瘍 [11] に関連する。豚の *A. pyogenes* による膿瘍の形成は、おもに、皮下脊椎 [11]、肺 [9] に認められ、尾部、前後肢、肋骨及び頭部にも単発にみられる [11]。しかし、多臓器にわたり膿瘍が認められた報告はなく、自然発症例における遺伝子検索は実施されていない。本論文では、多臓器の漿膜に多発性膿瘍がみられた豚の1例について、臨床的、組織学的、免疫組織化学的検査、微生物学的検査を行ったので詳細を報告する。

材料及び方法

動物：埼玉県内の母豚1,000頭を飼養する一貫経営農家において、発育不良と軟便を呈した15週齢の肥育豚1頭の病性鑑定を実施した。この農場では、分娩前の母豚に豚伝染性胃腸炎・豚流行性下痢混合生ワクチン及び豚オーエスキー病生ワクチンを肥育豚に *Mycoplasma*

† 連絡責任者：油井 武 (埼玉県中央家畜保健衛生所)

〒331-0821 さいたま市北区別所町107-1

☎048-663-3071 FAX 048-666-8731

E-mail : yui.takeshi@pref.saitama.lg.jp

hyopneumoniae 感染症不活化ワクチン, Actinobacillus pleuropneumoniae (1型部分精製, 2型及び5型毒素) 感染症不活化ワクチン, 豚丹毒感染症不活化ワクチン, 豚オーエスキー病生ワクチンを接種していた。症例豚には, ペニシリンとアンピシリンの投薬の他, 飼料中にリンコマイシン, タイロシン及びST合剤を添加していた。

病理学的検査: 病理解剖を行い, 主要臓器 (表1) を10%中性緩衝ホルマリン液で固定した。パラフィン包埋後薄切し, ヘマトキシリン・エオジン染色, グラム染色, アザン染色を施して組織学的に検索した。

免疫組織化学的検査: 主要臓器のパラフィン切片を用い, 免疫組織化学的検査 (IHC) を実施した。一次抗体には, 抗*A. pyogenes* ウサギポリクローナル抗体 (福井県立大学 竹内正太郎先生 提供) を用いた。以後の操作は市販キット (ヒストファイン SAB-PO (R), ニチレイ (株), 東京) を用い, 反応させた。手順は, 製品のマニュアルに従った。AEC 基質 (シンプルステイン AEC 溶液, ニチレイ (株), 東京) で5分間反応させ, 発色を行い, へ

マトキシリン溶液を用いて核染色を実施した。その後, グリセルゲル・水溶性封入剤 (Glycergel (Aqueous permanent Mounting Medium), ダコ・ジャパン (株), 京都) を用いて封入した。

ウイルス学的検査: 肺と回腸の乳剤及び血清を CPK-CS 細胞及び MARC-145 細胞に接種した。接種後, 37℃の炭酸ガス孵卵器で培養し, 細胞変性効果 (CPE) 出現の有無を観察した。

細菌学的検査: 肝臓, 脾臓, 腎臓, 心臓, 肺及び胸水を細菌分離材料とした。これらの臓器材料について, 5%めん羊脱線維素血液加寒天培地に接種後, 37℃, 48時間, 5%炭酸ガス培養を実施した。また, 大腸菌やサルモネラなどの腸内細菌の分離を目的として DHL 寒天培地 (栄研化学 (株), 東京) を用いて 37℃, 24時間好気培養を実施した。分離菌の同定には同定キット (API Coryne Biomerieux, France) を用いた。

PCR: 肝臓から分離された細菌の DNA を抽出した [12]。PCR 反応は universal 16S rRNA PCR プライマーを用いておこなった。プライマー配列は, フォワード: (5'-CCGAATTCGTCGACAGAGTTTGATCCTGGCTCA-3'), リバース: (5'-CCCGGGATCCAAGCTTACGGCTACCTTGTACGACTT-3') を用いた。PCR 産物は 2% アガロースゲルを用いて電気泳動をおこない, エチジウムブロマイドで染色後, 紫外線下で観察した。

PCR 産物の塩基配列決定及びその遺伝子解析: PCR 産物の塩基配列を決定した。得られた配列の相同解析は National Center for Biotechnology Information (NCBI) ウェブサイトの BLAST サーチで実施した。

A. pyogenes の 1 濃度ディスク法による薬剤感受性テスト: 分離された *A. pyogenes* について, SN ディスク (日水製薬 (株), 東京) を用い, 1 濃度ディスク法で薬剤感受性テストを実施した。供試薬剤は, (ペニシリン, アンピシリン, セファゾリン, カナマイシン, ゲンタマイシン, ストレプトマイシン, エリスロマイシン, リンコマイシン, オキシテトラサイクリン, ドキシサイクリン, クロラムフェニコール), ST 合剤を使用した。培地には各ディスクを配置し, 37℃, 48時間培養した。阻

表1 症例の病理学的検査及び細菌学的検査成績

臓器	肉眼的所見		病理組織学的所見		グラム染色	免疫組織化学的検査	細菌分離
	膿瘍 ^{a)}	膿瘍 ^{a)}	漿膜 ^{b)} 線維化	陽性菌 ^{c)}	<i>A. pyogenes</i> ^{d)} 抗原	<i>A. pyogenes</i> ^{e)}	
肝臓	+	+	+	+	+	+	+
脾臓	+	+	+	+	+	+	+
腎臓	-	-	-	+	+	+	+
心臓	+	+	+	+	+	+	+
肺	+	+	+	+	+	+	+
空腸	+	+	+	+	+	+	ND
回腸	+	+	+	+	+	+	ND
盲腸	ND	ND	ND	ND	ND	ND	ND
結腸	+	+	+	+	+	+	ND
腸間膜	+	+	+	+	+	+	ND
リンパ ^{f)} 組織	-	-	-	+	+	+	ND

a) +: 膿瘍病変あり, -: 膿瘍病変なし, ND: 未検査

b) 漿膜, 心外膜, 肺胸膜, +: 膿瘍病変あり, -: 膿瘍病変なし, ND: 未検査

c) +: 多形状桿菌, ND: 未検査

d, e) +: 陽性, ND: 未検査

f) 扁桃, 体表 (下顎及び鼠径) リンパ節, 腸間膜リンパ節

表2 分離 *A. pyogenes* 株の 1 濃度ディスク法による薬剤感受性試験成績

分離臓器	薬 剤*											
	PCG	ABPC	CEZ	KM	GM	SM	EM	LCM	OTC	DOXY	CP	ST
脾臓	S	S	S	S	S	R	S	R	S	S	R	S
肺	S	S	S	S	S	R	S	R	S	S	R	S

* PCG: benzylpenicillin, ABPC: ampicillin, CEZ: cefazolin, KM: kanamycin, GM: gentamicin, SM: streptomycin,

EM: erythromycin, LCM: lincomycin, OTC: oxytetracycline, DOXY: doxycyclin, CP: chloramphenicol,

ST: trimethoprim-sulfamethoxazole combination

S (susceptible): 感性 R (resistant): 耐性

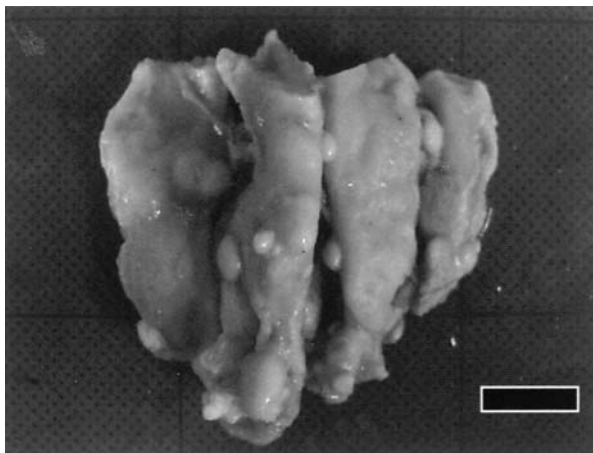


図1 結腸の漿膜に直径約0.2～1.0cmの白色結節からなる多数の膿瘍がみられる (Bar = 2.0cm).




図3 脾臓の漿膜の膿瘍にみられたグラム陽性桿菌に一致して抗*A. pyogenes*ウサギポリクローナル抗体に対する陽性反応がみられる (免疫染色 Bar = 125 μ m)




図2 脾臓の被膜にみられる膿瘍には、多数の大きな細菌塊を含む硫黄顆粒が形成されている (HE染色 Bar = 250 μ m).

止円の直径をSNディスクの判定基準と照合して、抗菌性物質に対する感受性の程度を感性 (S : Susceptible), 中間 (I : Intermediate), 耐性 (R : Resistant) のカテゴリーで判定した (表2).

成 績

病理解剖所見: 外貌上, 重度の発育不良が認められた。剖検時, 肝臓, 脾臓, 空腸, 回腸, 結腸の漿膜, 心外膜及び肺胸膜及び腸間膜に直径約0.2から1.0cm大の白色結節が多数認められた (図1)。脾臓, 体表リンパ節 (下顎及び鼠径リンパ節) 及び腸間膜リンパ節には軽度の腫大を認めた。その他の臓器に著変はみられなかった。

病理組織学的所見: 病変は, 肝臓と脾臓の漿膜, 心外膜, 肺胸膜, 空回腸と結腸の漿膜, 腸間膜に認められた。これらの病変は膿瘍を中心に, 線維芽細胞の増殖と膠原線維の増生から形成されていた。脾臓の漿膜と結腸間膜の膿瘍では, 多数の硫黄顆粒が認められた (図2)。

これらの病変部にはグラム陽性の短桿状, 棍棒状または分岐状の小桿菌が多数認められた。

免疫組織化学的所見: 肝臓の漿膜, 脾臓の漿膜と赤髄, 腎臓の腎乳頭, 心外膜, 肺胸膜, 空回腸及び結腸の漿膜とリンパ小節, 腸間膜, リンパ組織の被膜とリンパ洞及びこれらの臓器の実質血管内におけるグラム陽性桿菌に一致して, 抗*A. pyogenes*ウサギポリクローナル抗体に対する陽性反応がみられた (図3, 表1)。

細菌学的検査: β 溶血性のグラム陽性多形性桿菌が, 肝臓, 脾臓, 腎臓, 心臓, 肺及び胸水から純培養状に分離され (表1), 分離菌の生化学的性状から, *A. pyogenes*と判定された。

ウイルス学的検査: いずれの臓器からもウイルスは分離されなかった。

得られたPCR産物の遺伝子解析: 分離菌株の16S rRNA遺伝子が増幅され, そのうちの一部の塩基配列 (719bp) を決定した。決定配列とdatabase上に登録されている株との相同性を調べたところ, 決定配列はdatabaseに登録されている*A. pyogenes*基準株の16S rRNA遺伝子配列 (accession no. X79225.1) と99%のhomologyを示した。このことにより, 分離菌株を*A. pyogenes*と同定した。

薬剤感受性試験成績: 脾臓と肺から分離された株ともにstreptomycin, lincomycin及びchloramphenicolに耐性を示し, その他の薬剤に感受性を示した (表2)。

考 察

本症例では, 肝臓, 脾臓, 心臓, 肺, 空腸, 回腸, 結腸及び腸間膜に膿瘍が多数認められ, 検索したすべての臓器で抗*A. pyogenes*血清に対して陽性反応を示すグラム陽性桿菌を認めた。細菌学的検査及び16S rRNA遺伝子を用いた遺伝子検索により, これらの細菌は, *A. pyo-*

genes と同定された。以上により、本症例は、*A. pyogenes* による敗血症で、多発性漿膜炎を起こし、多臓器に膿瘍が形成されたと考えられた。

豚の皮下膿瘍から分離される細菌として、*A. pyogenes*, *Streptococcus zooepidemicus*, *Streptococcus equisimilis*, *Streptococcus porcinus*, *Fusobacterium necrophorum*, *Bacteroides* sp., *Staphylococcus hyicus*, *Staphylococcus epidermidis*, *Escherichia coli*, *Flavobacterium*, *Peptostreptococcus* sp., *Pseudomonas aeruginosa*, *Actinobacillus* sp. などがある [13]。一方、胸腔内と腹腔内の臓器、脳及び脊髄にみられる膿瘍の多くは、*A. pyogenes* または *S. aureus* と報告されている [9, 14, 15]。Pointon らは [16]、と畜場の出荷豚のうち、膿瘍を原因とする廃棄率は、1.6%以上にみられるとされ、廃棄された豚のうちの55%以上で膿瘍が認められている [14]。Martínez ら [14] は、体表及び臓器にみられた膿瘍の75.0%以上から *A. pyogenes* を分離している。さらに、Flesjá ら [17]、Martínez ら [14] は、膿瘍の形成は、発育不良豚に多くみられるとしている。本症例では、著しい発育不良が認められ、皮下膿瘍はみられなかったものの、膿瘍を形成したすべての臓器から *A. pyogenes* のみ分離された。Huey ら [11] は、*A. pyogenes* による豚の膿瘍病変の多くは、尾部、前後肢、肋骨、肺及び頭部に単発して確認され、2カ所以上の臓器に膿瘍の形成を認めた豚は出荷豚のうちの0.26%と低頻度であり、そのうち89.2%は尾や脊椎に膿瘍の形成を認めている。しかし、鼠径部、肝臓、心臓、胸壁及び上背部に膿瘍がみられた豚は、その他の臓器に0.01~0.03%ときわめて低い割合で膿瘍を形成するとしている [11]。Flesjá ら [17] は、肺炎に併発して、胸膜炎、心嚢炎、肝白斑及び関節炎がみられる傾向にあるとしている。本症例の尾と脊椎に膿瘍の形成はみられず、また、肺炎は認められなかった。*A. pyogenes* は、血行性 [18] またはリンパ行性 [19] に広がる事が確認されており、Kume ら [18] は、*A. pyogenes* の筋肉または静脈内接種により、多数の臓器に膿瘍の形成を確認している。また、リンパ節からも *A. pyogenes* を分離している。*A. pyogenes* による膿瘍の形成が播種性に広がるメカニズムは不明とされている [20]。*A. pyogenes* は、haemolysin [8, 21], protease [22], DNase [23] 及び neuraminidase [24] の細胞外毒素を合成するが、そのうち neuraminidase は粘膜上皮の癒着を促し [8], haemolysin と protease は出血や壊死、膿瘍の形成を促す [18]。したがって、本症例は血行性またはリンパ行性に *A. pyogenes* が全身に広がり、これらの細胞外毒素によって、実質障害を伴った結果、多臓器に膿瘍が形成されたと考えられた。しかし、本症例では、膿瘍の形成は、臓器実質内には認められず、臓器の漿膜やリンパ組

織に局限してみられた。しかし、その理由は明らかにされなかった。

A. pyogenes の多剤耐性の報告が見られる [25]。一方、*In vitro* において多くの抗菌性物質に感受性をもつとの報告もみられる [26]。本症例の脾臓と肺から分離された *A. pyogenes* は streptomycin, lincomycin 及び chloramphenicol のみ耐性を示した。Yoshimura ら [27] は、分離された *A. pyogenes* の85.7%に streptomycin 耐性、28.6%に lincomycin 耐性を示すとしている。症例には感受性の3種の抗菌性物質を投与したにも関わらず病理学的検査において、多発性漿膜炎と敗血症を起こしていた。その理由に、CLSIのブレイクポイントは人の治療を対象にしたものである他、感受性を示した抗菌性物質に対する膿瘍壁の難移行性や抗菌性物質の体内における最高血中濃度や最小発育阻止濃度を保つ血中濃度と時間との影響も考えられた。さらに、本症例は抗菌性物質を頻回投与されていたが、生体防御機能が不十分なため、抗菌性物質の効果が期待されず、感受性のある薬剤の臨床効果が十分に現れなかったと考えられた。よって、日和見的に *A. pyogenes* が体内増殖を起こし、多臓器に膿瘍が形成された可能性が考えられた。

豚に多発性漿膜炎を起こす病原体は、*Haemophilus parasuis* や *Streptococcus suis*, *Mycoplasma hyorhinis*, *Escherichia coli* があるが [28-30]、これらの報告例に膿瘍の形成はみられていない。さらに、豚の非定型抗酸菌 (Atypical Mycobacteria : AM) 感染症ではおもに、下顎リンパ節や耳下腺リンパ節、腸間膜リンパ節に結核様結節病変を形成するが [31]、本症例のリンパ組織には認められず、抗酸菌症との関連は否定された。

最後に、本症例の病理学的検査にご協力、ご助言いただいた埼玉県熊谷家畜保健衛生所の皆様及び明治大学大学院農学研究科 佐々木羊介先生、抗 *A. pyogenes* ウサギポリクローナル抗体を分与いただいた福井県立大学 生物資源学科 竹内正太郎先生に深謝する。

引用文献

- [1] Lehen A, Busse HJ, Frölich K, Krasinska M, Kämpfer P, Speck S : *Arcanobacterium bialowiezense* sp. nov. and *Arcanobacterium bonasi* sp. nov., isolated from the prepuce of European bison bulls (*Bison bonasus*) suffering from balanoposthitis, and emended description of the genus *Arcanobacterium* Collins et al. 1983, Int J Syst Evol Microbiol, 56, 861-866 (2006)
- [2] Azuma R, Murakami S, Ogawa A, Okada Y, Miyazaki S, Makino T : *Arcanobacterium abortisuis* sp. nov., isolated from a placenta of a sow following an abortion, Int J Syst Microbiol, 59, 1469-1473 (2009)
- [3] Collins MD, Jones D : Reclassification of *Corynebacterium pyogenes* (Glage) in the genus *Actinomyces*, as *Actinomyces pyogenes* comb. nov, J Gen Microbiol,

- 128, 901-903 (1982)
- [4] Ramos CP, Foster G, Collins MD : Phylogenetic analysis of the genus *Actinomyces* based on 16S rRNA gene sequences : description of *Arcanobacterium phocae* sp. nov., *Arcanobacterium bernardiae* comb. nov., and *Arcanobacterium pyogenes* comb. Nov, Int J Syst Bacteriol, 47, 46-53 (1997)
- [5] Funke G, Ramos CP, Fernández-Garayzábal JF, Weiss N, Collins MD : Description of human-derived Centers for Disease Control coryneform group 2 bacteria as *Actinomyces bernardiae* sp. nov., Int J Syst Bacteriol, 45, 57-60 (1995)
- [6] Jost BH, Post KW, Songer JG, Billington SJ : Isolation of *Arcanobacterium pyogenes* from the porcine gastric mucosa, Vet Res Commun, 26, 419-425 (2002)
- [7] Baele M, Chiers K, Devriese LA, Smith HE, Wiselink HJ, Vanechoutte M, Haesebrouck F : The gram-positive tonsillar and nasal flora of piglets before and after weaning, J Appl Microbiol, 91, 997-1003 (2001)
- [8] Jost BH, Songer JG, Billington SJ : Identification of a second *Arcanobacterium pyogenes* neuraminidase and involvement of neuraminidase activity in host cell adhesion, Infect Immun, 70, 1106-1112 (2002)
- [9] Liljegren CH, Aalbaek B, Nielsen OL, Jensen HE : Some new aspects of the pathology, pathogenesis, and aetiology of disseminated lung lesions in slaughter pigs, APMIS, 111, 531-538 (2003)
- [10] Hariharan H, MacDonald J, Carnat B, Bryenton J, Heaney S : An investigation of bacterial causes of arthritis in slaughter hogs, J Vet Diagn Invest, 4, 28-30 (1992)
- [11] Huey RJ : Incidence, location and interrelationships between the sites of abscesses recorded in pigs at a bacon factory in Northern Ireland, Vet Rec, 138, 511-514 (1996)
- [12] Ausubel FM, Brent R, Kingston RE, Moore DD, Seidman JG, Smith JA, Struhl K : Current protocols in molecular biology, Wiley J and Chichester ed, Chichester, United Kingdom (1989)
- [13] Straw BE : Skin, Leman AD, Straw BE, Mengeling WL, D'Allaire S, Taylor Dj eds, Disease of Swine, Seven ed, Iowa State University Press Ames, 196-216 (1992)
- [14] Martínez J, Jaro PJ, Aduriz G, Gómez EA, Peris B, Corpa JM : Carcass condemnation causes of growth retarded pigs at slaughter, Vet J, 174, 160-164 (2007)
- [15] Taylor DJ : Staphylococci, Leman AD, Straw BE, Mengeling WL, D'Allaire S, Taylor Dj eds, Disease of Swine, Seven ed, Iowa State University Press Ames, 641-643 (1992)
- [16] Pointon AM, Hamilton D, Kolega V, Hathaway S : Risk assessment of organoleptic postmortem inspection procedures for pigs, Vet Rec, 146, 124-131 (2000)
- [17] Flesjå KI, Ulvesaeter HO : Pathological lesions in swine at slaughter. III. Inter-relationship between pathological lesions, and between pathological lesions and 1) carcass quality and 2) carcass weight, Acta Vet Scand Suppl, 74, 1-22 (1980)
- [18] Kume T, Tainaka M, Saito H, Hiruma M, Nishio S, Kashiwazaki M, Mitani K, Nakajima Y : Research on experimental *Corynebacterium pyogenes* infections in pigs, Kitasato Arch Exp Med, 56, 119-135 (1983)
- [19] Inui S, Narita M, Ishikawa Y : Pathology on arthritis of the piglets, Bull Natl Inst Anim Health, 81, 20-28 (1981)
- [20] Haritani M, Nakazawa M, Hashimoto K, Narita M, Tagawa Y, Nakagawa M : Immunoperoxidase evaluation of the relationship between necrotic lesions and causative bacteria in lungs of calves with naturally acquired pneumonia, Am J Vet Res, 51, 1975-1979 (1990)
- [21] Ding H, Lämmler C : Purification and further characterization of a haemolysin of *Actinomyces pyogenes*, Zentralbl Veterinarmed B, 43, 179-188 (1996)
- [22] Takeuchi S, Kaidoh T, Azuma R : Assay of proteases from *Actinomyces pyogenes* isolated from pigs and cows by zymography, J Vet Med Sci, 57, 977-979 (1995)
- [23] Lammler C : Untersuchungen zu möglichen pathogenitätsfaktoren von *Actinomyces pyogenes* Übersichtsreferat Berl Muench Tieraerztl Wochenschr, 103, 121-125 (1988)
- [24] Schaufuss P, Lämmler C : Characterization of extracellular neuraminidase produced by *Actinomyces pyogenes*, Zentralbl Bakteriologie, 271, 28-35 (1989)
- [25] Santos TM, Caixeta LS, Machado VS, Rauf AK, Gilbert RO, Bicalho RC : Antimicrobial resistance and presence of virulence factor genes in *Arcanobacterium pyogenes* isolated from the uterus of postpartum dairy cows, Vet Microbiol, 145, 84-89 (2010)
- [26] Werckenthin C, Alesik E, Grobbel M, Lübke-Becker A, Schwarz S, Wieler LH, Wallmann J : Antimicrobial susceptibility of *Pseudomonas aeruginosa* from dogs and cats as well as *Arcanobacterium pyogenes* from cattle and swine as determined in the BfT-GermVet monitoring program 2004-2006, Berl Munch Tieraerztl Wochenschr, 120, 412-422 (2007)
- [27] Yoshimura H, Kojima A, Ishimaru M : Antimicrobial susceptibility of *Arcanobacterium pyogenes* isolated from cattle and pigs, J Vet Med B Infect Dis Vet Public, 47, 139-143 (2000)
- [28] Palzer A, Ritzmann M, Hafner-Marx A, Wolf G, Heinitzi K : Detection of *Haemophilus parasuis* and *Mycoplasma hyorhinis* in swine and association of those pathogens with clinical and pathological-anatomic findings, Dtsch Tieraerztl Wochenschr, 113, 227-230 (2006)
- [29] Boetner AG, Binder M, Bille-Hansen V : *Streptococcus suis* infections in Danish pigs and experimental infection with *Streptococcus suis* serotype 7, Acta Pathol Microbiol Immunol Scand B, 95, 233-239 (1987)
- [30] Nielsen NC, Bille N, Riising HJ, Dam A : Polyserosi-

- tis in pigs due to generalized *Escherichia coli* infection, Can J Comp Med, 39, 421-426 (1975)
- [31] Matlova L, Dvorska L, Palecek K, Maurenc L, Bartos M, Pavlik I : Impact of sawdust and wood shavings in bedding on pig tuberculous lesions in lymph nodes, and IS1245 RFLP analysis of *Mycobacterium avium* subsp. *hominissuis* of serotypes 6 and 8 isolated from pigs and environment, Vet Microbiol, 102, 227-236 (2004)

Multiple Suppurative Serositis Caused by *Arcanobacterium pyogenes* in a Pig

Takeshi YUI^{*†}, Tomoyuki SHIBAHARA, Hideki KOBAYASHI, Mitsuzumi KAMEDA, Terumi YOSHIDA, Rie ARAI and Masanori KUBO

* Chuo Livestock Hygiene Service Center, Saitama Prefecture, 107-1 Bessyo, Kitaku, Saitama, 331-0821, Japan

SUMMARY

A pathologic examination was conducted on a 15-week-old wasting pig at a farm in Saitama Prefecture, Japan. At necropsy, multiple white nodules (0.2-1.0 cm in diameter) were detected on the surface of the liver and spleen, serosa of jejunum, ileum and colon, pulmonary pleura, epicardium and mesentery. Histologically, the white nodules were abscesses with gram-positive bacteria, and were surrounded by thick connective tissues. Immunohistochemically, *Arcanobacterium pyogenes* antigen corresponded to the organisms in the abscess. Short bacilli were isolated from the liver, spleen, kidney, heart, lung, and pleural fluid. The isolates were confirmed as *A. pyogenes* by biochemical analyses. Comparative 16S rRNA gene sequencing analysis of the isolates also revealed that they were likely the same species of *A. pyogenes*. The present case was diagnosed as swine multiple suppurative serositis caused by *A. pyogenes*.

—Key words : abscesses, *Arcanobacterium pyogenes*, multiple suppurative serositis.

† Correspondence to : Takeshi YUI (Chuo Livestock Hygiene Service Center, Saitama Prefecture)
107-1 Bessyo, Kitaku, Saitama 331-0821, Japan

TEL 048-663-3071 FAX 048-666-8731 E-mail : yui.takeshi@pref.saitama.lg.jp

—J. Jpn. Vet. Med. Assoc., 64, 645 ~ 650 (2011)