獣医師生涯研修事業のページ

このページは，Q & A 形式による学習コーナーで，小動物編，産業動物編，獣医公衆衛生編のうち1編を毎月掲載しています．なお，本ページの企画に関する意見や希望等がありましたら，本会「獣医師生涯研修事業運営委員会」事務局までご連絡ください．

Q & A　小動物編

症例： 13歳　猫（雑種）　去勢雄

2，3年前から口が痛いような症状がみられるとのことで，他院にて内科治療を行っていたが，1週間前より症状悪化とのことで来院した．

身体一般検査にて，削痩，流涎，重度の歯石，犬歯～臼歯部重度歯周炎，頬粘膜の炎症，口峡部（舌口蓋ヒダ）の炎症，潰瘍，増殖が認められた（図1，2）．

質問1： これらの所見から，最も可能性の高い疾患を考えてください．

質問2： 治療法を考えてください．

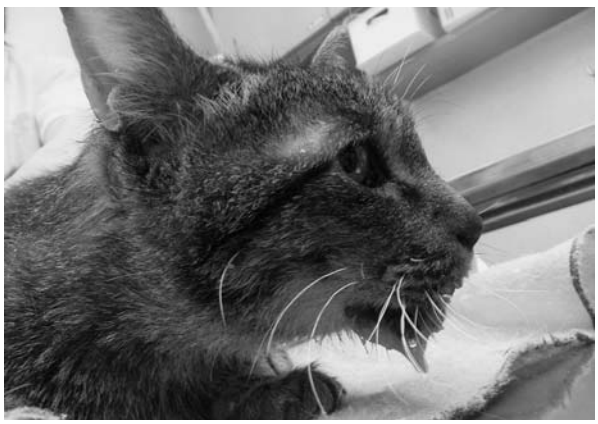

図1

図2

（解答と解説は本誌611頁参照）

解　答　と　解　説

質問1に対する解答と解説：

猫において，口腔内疼痛を引き起こす疾患には，外傷，不正咬合，各種歯周疾患，破歯細胞性吸収病巣，腫瘍などがありますが，今回の症例に関しては，その特徴的症状である歯周炎，頬粘膜の炎症，特に口峡部（舌口蓋ヒダ）に重度の炎症，潰瘍，増殖が認められることより，慢性歯肉口内炎と考えられます．

この疾患に罹患すると，口腔内の激しい炎症に伴う疼痛のため，流涎，出血，採食困難，体重減少などの症状を示し，難治性で慢性経過をたどるものが多くみられます．

原因としては，口腔内細菌，ウイルスの関与のほか，異常な免疫反応などが考えられていますが，いまだ明確ではありません．

検査所見としては，慢性炎症に伴う白血球増多症，高グロブリン血症，高窒素血症，貧血などが認められることが多いのですが，FeLV/FIV感染との関連性は不明です．

質問2に対する解答と解説：

治療法としては，抗生物質，ステロイド剤，免疫抑制剤などの内科治療の他，スケーリング，レーザー治療などが行われていますが，一般的には完治に至らないことも多くあります．また，ステロイド剤の長期投与による副作用などが問題になることもあると思われます．

現在のところ，この疾患に対して最も効果的と思われる治療法は，臼歯抜歯，犬歯や切歯を含めた全顎抜歯であると考えられています．

抜歯は，歯肉付着部をメスで切開し，歯肉を歯槽骨より剝離，マイクロエンジンで頰側歯槽骨を歯根に沿って削り，さらに多根歯は根分岐部より分割し，エレベーター，抜歯鉗子などを用いて抜歯します．抜歯後は残根確認のためレントゲン検査を行い，歯槽骨が平坦になるように骨棘を削り，歯肉フラップを縫合して処置を終了します．術後5日間は抗生物質の投与と柔らかい食事の給餌を行い，疼痛が激しい症例に対しては，鎮痛剤の投与を行います（図3，4）．

図3

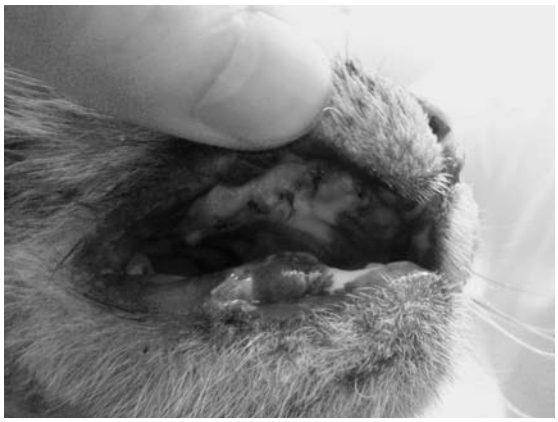

図4

抜歯による結果は，各種報告されていますが，おおむね全臼歯抜歯は60～70％で効果が認められ，全顎抜歯では90％前後で効果が認められるとされていますが，10％前後は抜歯後も改善が認められないとされています．

以上のことより，抜歯にあたっては，全臼歯抜歯または全顎抜歯のどちらが適応か，処置後も効果なく，継続治療が必要になる可能性があることなど，十分なインフォームドコンセントが重要であると考えます．

※次号は，産業動物編の予定です